OANA-CELLA ANDREI

MIHAELA PĂUNA

PROTEZA SCHELETATĂ CU CAPSE ÎN EDENTAȚIA TERMINALĂ

Editura CERMAPRINT
BUCUREȘTI * ROMÂNIA

U.M.F. „CAROL DAVILA" BUCUREŞTI
Facultatea de Medicină Dentară
Clinica de Protetică Dentară Mobilă

As. Dr. OANA-CELLA ANDREI
Medic Primar
Doctor în Medicină Dentară

Prof. Dr. MIHAELA PĂUNA
Medic Primar
Doctor în Ştiinţe Medicale

PROTEZA SCHELETATĂ CU CAPSE ÎN EDENTAŢIA TERMINALĂ

Editura

2007

Colaborator/ consultant tehnic de specialitate:

Tehnician dentar **Bogdan-Mihail Dobrin**
(laborator privat)

CUPRINS

INTRODUCERE 1

CAP. 1. Etapele clinice şi tehnice ale realizării protezei cu capse ... 3

CAP. 2. Consultația 7

CAP. 3. Extracția dinților irecuperabili şi protezarea provizorie. 24

CAP. 4. Proiectarea propriu-zisă a protezei 31

4. 1. Analiza la paralelograf 36

4. 2. Proiectarea şeilor protezei ca număr şi extindere 39

4. 3 . Proiectarea sprijinului 57

4. 3. 1. Sprijinul muco-osos 58

4. 3. 2. Sprijinul dento-parodontal 60

4. 3. 3. Sprijinul mixt 64

4. 4. Proiectarea menținerii 65

4. 5. Alegerea conectorului principal şi stabilizarea 75

4. 6. Refacerea protetică a breşelor suplimentare 88

4. 7. Influența designului protezei asupra igienei 92

CAP. 5. Şlefuirea dinților stâlpi şi amprenta elementelor de agregare 96

CAP. 6. Înregistrarea ocluziei cu şabloane 102

CAP. 7. Proba componentei metalice a elementelor de agregare 107

CAP. 8. Proba componentei fizionomice a elementelor de agregare 110

CAP. 9. Amprenta funcțională pentru realizarea scheletului..... 114

CAP. 10. Proba scheletului metalic..... 125

CAP. 11. Înregistrarea ocluziei cu valurile de ceară montate pe schelet..... 132

CAP. 12. Proba machetei. 140

CAP. 13. Proteza la gata 146

CAP. 14. Şedința de instruire 150

CAP. 15. Dispensarizare, accidente şi reparații 158

CAP. 16. Concluzii..... 164

BIBLIOGRAFIE 171

ABREVIERI UTILIZATE ÎN TEXT

ADM = aparat dento-maxilar

ATM = articulație temporo-mandibulară

DVO = dimensiune verticală de ocluzie

DVR = dimensiune verticală de repaus

IM = intercuspidare maximă

PPA = proteză parțială acrilică

PPS = proteză parțială scheletată

RIMO = relații intermaxilare de ocluzie

RC = relație centrică

ZOE = pastă de zinc oxid-eugenol

INTRODUCERE

„Lipsa de dinți este o boală care se vindecă prin protezele dentare. Pregătirea protezelor este o ocupație de meserie, însă ea numai atunci poate deveni factor de vindecare, dacă izvorăşte din indicații medicale."

Edentația terminală (edentația de clasa I şi a II-a Kennedy) este o situație clinică extrem de frecventă în patologia edentației parțiale întinse şi se întâlneşte din nefericire la vârste din ce în ce mai tinere, uneori chiar în jurul vârstei de 40 de ani (în mod excepțional chiar mai devreme). Deşi medicina dentară pare să se îndrepte tot mai mult spre soluții de tratament prin implante, având în vedere că factorul financiar este decisiv va mai trece probabil destul timp până ca adresabilitatea acestui tip de tratament să se generalizeze.

Clasic, edentația parțială terminală întinsă necesită tratament cu proteze parțiale mobilizabile. Aceste proteze pot fi acrilice ancorate cu croşete din sârmă dacă se doresc a fi provizorii sau de diagnostic sau proteze scheletate ancorate cu croşete turnate sau cu sisteme speciale de menținere, sprijin şi stabilizare. Afectarea deosebită a funcțiilor aparatului dento-maxilar la pacientul edentat terminal neprotezat şi în special a masticației şi automenținerii relevă importanța restaurării acestora în cel mai scurt timp posibil de la instalarea edentației.

În ultimii ani exigențele estetice ale pacienților au crescut influențând deosebit de mult opțiunea terapeutică. Pacienții au devenit foarte interesați de imaginea lor şi se orientează spre soluții de tratament care nu sunt observabile de către un nespecialist de la o distanță normală de conversație. În acest sens numărul protezelor scheletate cu sisteme speciale de menținere, sprijin şi stabilizare a crescut în defavoarea celor cu croşete turnate.

Sistemul de menținere de tip capsă, în varianta sa actuală, se bazează pe fricțiunea ecuatorială dintre o patrice sferică metalică şi o matrice din plastic care se poate schimba cu uşurință după un anumit timp de utilizare. Utilizat în edentația

terminală acest sistem este avantajos datorită formei sferice a patricii deoarece permite şeii terminale o uşoară mişcare de înfundare fără a solicita dintele stâlp funcționând astfel ca un ruptor de forțe.

Pacientul purtător de proteză scheletată trebuie conştientizat asupra necesității de a contribui la menținerea rezultatelor obținute prin măsuri permanente de îngrijire şi igienă a protezelor, prin păstrarea contactului cu medicul dentist pentru eventuale situații neprevăzute şi prin revenirea periodică la cabinet în cadrul unui program de dispensarizare.

Proteza parțială scheletată cu capse reziliente este o metodă de tratament versatilă, cu un raport corect calitate-preț şi de asemenea indicată pentru pacienți aproape indiferent de vârstă. Tendințele în stomatologia modernă s-au modificat față de acum 20-30 de ani în favoarea menținerii cât mai mult timp posibil pe arcadă a dinților naturali şi astfel a scăderii utilizării protezei totale în favoarea protezei parțiale scheletate.

Obiectivele tratamentului cu proteză parțială scheletată sunt recuperarea funcționalității aparatului dento-maxilar, îmbunătățirea esteticii şi, cel mai important, păstrarea sănătății țesuturilor dento-parodontale şi muco-osoase.

CAP. 1. Etapele clinice şi tehnice ale realizării protezei cu capse

Etapele clinice şi tehnice de realizare a protezei cu capse nu pot fi despărțite decât cel mult din punct de vedere didactic. În absența unei colaborări între medicul dentist şi tehnicianul dentar bazate pe competență, respect reciproc şi înțelegere a fazelor de lucru (timpi, manoperă, aparatură şi materiale) proteza cu capse nu poate fi realizată la parametri optimi.

ETAPE CLINICE ŞI DE LABORATOR

C. 1. Consultație:

- amprente pentru modele de studiu;
- radiografii.

L. 1. Turnarea modelelor de studiu

- confecționarea şabloanelor preliminare de ocluzie.

C. 2. Consultație:

- înregistrarea ocluziei cu şabloane de ocluzie;
- plan de tratament;
- analiza preliminară orientativă la paralelograf.

L. 2. Montarea modelelor de studiu în articulator (de elecție: ocluzorul de unică folosință) cu ajutorul şabloanelor de ocluzie preliminare.

C. 3. Extracția dinților irecuperabili şi amprenta pentru protezarea provizorie.

L. 3. Realizarea protezelor provizorii (în funcție de protezare care poate fi fixă sau mobilă există una sau mai multe etape; uneori se poate realiza o proteză provizorie fixă de dimensiuni mai reduse şi prin metoda directă fără a implica laboratorul).

C. 4. Şlefuirea dinților stâlpi şi amprenta funcțională pentru elementele de agregare fixe.

L. 4. Turnarea modelelor de lucru (funcționale) pentru elementele de agregare:

- confecționarea şabloanelor de ocluzie pentru realizarea elementelor de agregare.

C. 5. Înregistrarea ocluziei cu şabloane:

- înregistrarea relațiilor intermaxilare de ocluzie (RIMO);

- analiza la paralelograf cu stabilirea de către medic a axei de inserție a protezei în care se vor freza machetele elementelor de agregare.

L. 5. Montarea modelelor de lucru în articulator:

- modelarea în ceară a machetelor elementelor de agregare;

- poziționarea sistemelor speciale pe machetele elementelor de agregare la paralelograf în axa de inserție;

- frezarea pragurilor orale şi a interlock-urilor pe machetele elementelor de agregare la paralelograf în axa de inserție;

- pregătirea machetelor pentru ambalare (lipirea tijelor de turnare, detensionarea machetei);

- ambalarea;

- preîncălzirea şi încălzirea tiparului;

- turnarea;

- prelucrarea;

- transferul componentei metalice a elementelor de agregare în vederea frezării;

- frezarea pragurilor orale şi a interlock-urilor la paralelograf în axa de inserție fără a le finisa.

C. 6. Proba metalului.

L. 6. Realizarea părții fizionomice:

- realizarea componentei fizionomice a elementelor de agregare;

- finisarea şi lustruirea pragurilor orale şi a interlock-urilor.

C. 7. Proba părții fizionomice:

- proba de ocluzie şi culoare.

L. 7. Lustruirea şi finisarea componentei fizionomice.

C. 8. Amprenta cu alginat în lingură universală pentru confecționarea lingurii individuale.

L. 8. Turnarea modelului pentru lingura individuală:

- realizarea lingurii individuale.

C. 9. Adaptarea lingurii individuale şi amprenta funcțională.

L. 9. Turnarea modelului funcțional:

- îndiguirea şi cofrarea lingurii individuale;

- turnarea modelului funcțional;

- folierea şi deretentivizarea modelului funcțional;

- duplicarea modelului funcțional;

- realizarea modelului duplicat din masă de ambalat;

- uscarea şi durificarea modelului duplicat;

- modelarea machetei scheletului metalic al protezei;

- pregătirea machetei pentru ambalare (lipirea tijelor şi conului de turnare, detensionarea machetei);

- ambalarea;

- preîncălzirea şi încălzirea tiparului;

- turnarea;

- prelucrarea.

C. 10. Proba scheletului metalic.

L. 10. Pregătirea pentru înregistrarea ocluziei:

- adăugarea de ceară de ocluzie (valuri) în zona şeilor.

C. 11. Înregistrarea ocluziei cu valurile de ceară montate pe schelet.

L. 11. Montarea în articulator:

- realizarea machetei părţii fizionomice;

- realizarea machetei şeilor.

C. 12. Proba machetei.

L. 12. Pregătirea şi finisarea machetei în vederea ambalării:

- ambalarea;

- scurgerea cerii şi izolarea tiparului;

- introducerea acrilatului în tipar;

- polimerizarea;

- dezambalarea;

- prelucrarea şi lustruirea.

C. 13. Proteza la gata:

- adaptarea în ocluzie;

L. 13. Lustruirea zonelor retuşate.

C. 14. Proteza la gata:

- cimentarea definitivă;

- instrucţiuni pentru pacient.

C. 15. Retuşuri şi dispensarizare.

L. 14. Lustruirea zonelor retuşate, căptuşirea periodică şi schimbarea matricilor.

CAP. 2. Consultația

Consultația este din punct de vedere medical o etapă la fel de importantă ca toate celelalte etape care îi urmează în obținerea unui succes terapeutic cu ajutorul protezei cu capse; şi totuşi ea este frecvent neglijată dintr-o serie de motive mai degrabă subiective. Este util să insistăm deci asupra importanței acesteia prin sublinierea câtorva aspecte practice.

În edentația parțială întinsă sunt necesare două şedințe de consultație (primară şi secundară).

Consultația primară reprezintă în cele mai multe situații primul contact al pacientului cu medicul şi cabinetul respectiv. Este desigur de dorit ca pacientul să se adreseze medicului dentist în urma unei recomandări venite din partea unei persoane din anturaj în care acesta să aibă încredere. Colaborarea cu un pacient care a intrat în cabinet pur şi simplu pentru că l-a observat din stradă este mult îngreunată atât de stresul şi neîncrederea crescute ale acestuia cât şi de valoarea scăzută pe care o atribuie dinților săi, mai ales în situația unei edentații întinse.

Indiferent de persoana care i-a recomandat medicul respectiv, pacientul vine pentru prima dată la cabinet stresat de experiența stomatologică anterioară şi de sentimentul că se aventurează în necunoscut. Din acest motiv este foarte important mediul ambiant al cabinetului care trebuie să inspire atât linişte cât mai ales curățenie. De asemenea este critic faptul că nu trebuie să se facă nici un fel de manevre ireversibile (cu excepția unei prezentări în urgență, situație în care se va trata dintele în episod dureros dar numai după efectuarea anamnezei). În nici un caz nu se recomandă începerea preparării dinților stâlpi în această şedință de consultație preliminară indiferent cât de cooperant pare a fi pacientul şi nici elaborarea unui plan de tratament în acest timp scurt (o oră) în care medicul nu a avut timp să coroboreze datele clinice şi radiologice şi să ajungă la o concluzie terapeutică. **De asemenea nu se va începe nici un tratament înainte ca pacientul**

să înțeleagă procedurile şi să-şi dea acordul în scris atât pentru soluția de tratament cât şi pentru costul estimativ al acestuia.

În general această primă consultație trebuie să dureze o oră în care pacientului să i se solicite date de anamneză, să i se indice radiografii şi să i se ia amprente pentru modele de studiu şi diagnostic. Aceste amprente se pot lua cu alginat dacă laboratorul este situat în incintă sau dacă medicul sau asistenta le pot turna la finalul consultației, altfel este mai bine să fie luate cu siliconi (eventual prin tehnica de spălare). Înainte de a lua amprente pacientul trebuie făcut să înțeleagă care este rostul investigațiilor suplimentare (fotografii, radiografii şi modele de studiu) şi informat asupra costurilor pe care acestea le implică în plus față de costul consultației propriu-zise. Aceste informații i se vor da pacientului în timp ce este aşezat pe fotoliul dentar pentru a nu se înțelege că nu fac parte din timpul care îi este alocat. Este foarte utilă fotografierea pacientului în această fază inițială pentru a avea la dispoziție atât un document în plus cât şi un reper important la care să ne raportăm pe parcursul tratamentului şi în final (Fig. 2.1.). Pentru a fi fotografiat pacientul trebuie să îşi dea de asemenea acordul în scris.

Nu este recomandabil să facem în această etapă nici un fel de afirmații decisive legate de diagnosticul final, de planul de tratament sau de costurile acestuia ştiut fiind că examinarea radiografiilor modifică de cele mai multe ori diagnosticul de edentație deci consecutiv şi planul de tratament şi costurile (Fig. 2. 2.). Dacă pacientul insistă medicul trebuie să-i explice acest lucru cu răbdare dar ferm. Chiar dacă revenirea asupra diagnosticului inițial este influențată evident de examenele complementare ea îl va face pe pacient ca nespecialist să creadă că medicul este nesigur şi deci nepregătit şi va îngreuna inutil colaborarea. De asemenea, timpul acordat consultației primare creşte nejustificat, îl oboseşte pe medic iar pe pacient îl face să uite o parte din informațiile primite. Consultația primară îi este în primul rând necesară medicului pentru a-şi aduna datele clinice şi

a le corobora în vederea stabilirii ulterioare a diagnosticului, dar mai ales pentru a lua contact cu tiparul comportamental al pacientului.

Fig. 2. 1. Aspect inițial elocvent pentru medic; fotografii document.

Fig. 2. 2. Extracțiile modifică diagnosticul de edentație.

Între consultația primară şi cea secundară nu este bine să treacă o perioadă de timp mai mare de 2-3 zile. În acest interval pacientul îşi face radiografiile. Solicitarea de către acesta a unui interval mai mare între consultații sau imposibilitatea de a preciza un termen (fără un motiv întemeiat) este un indicator asupra seriozității şi determinării sale scăzute în ceea ce priveşte rezolvarea problemelor dentare. În absența radiologiei din incintă pacientul trebuie orientat către unul din centrele cu care medicul colaborează de obicei şi de al căror profesionalism şi siguranță este convins.

Radiografiile solicitate pacientului în edentația parțială întinsă sunt de obicei radiografiile retroalveolare simple de bilanț dentar complet însoțite de o radiografie panoramică. În funcție de datele din anamneză precum şi din cele obținute la consultație mai putem indica şi alte incidențe. Pacientul trebuie făcut să înțeleagă că aceste informații suplimentare sunt indispensabile stabilirii diagnosticului şi elaborării unui plan de tratament corect; uneori această etapă este îngreunată de prezența unei mentalități cvasigeneralizate privitoare la nocivitatea iradierii. I se va explica pacientului că va fi protejat cu un şorț de plumb şi că

expunerea este oricum limitată. Dacă în urma tuturor explicațiilor pacientul refuză totuşi examenul radiografic complet este din păcate mai indicat să renunțăm la a-l trata protetic deoarece proteza cu capse este un tratament complex ale cărui costuri şi durată nu pot fi riscate de către medic. Acest refuz indică în fapt o neîncredere mascată în capacitățile medicului ori un atare punct de plecare compromite orice posibilitate de succes a relației medic-pacient. Este mai bine ca pacientul să aibă timp de gândire pentru a-şi da seama că sănătatea sa este principala preocupare a medicului, că este în propriul lui interes ca medicul să dispună de informații cât mai complete şi în consecință, după ce a luat o decizie, să revină cu un telefon.

Preluarea datelor de la pacient este bine să se facă în formă scrisă, la fel şi **acordul acestuia cu soluția de tratament** după ce aceasta a fost stabilită. Examenul clinic cuprinde evaluarea antecedentelor medicale fiziologice şi patologice cât şi a istoricului stomatologic al pacientului. Este foarte utilă în practică o foaie de observație alcătuită din 2 părți, una care va fi completată şi semnată de către pacient, iar cealaltă de către medic. Foaia de observație care va fi completată de pacient va fi numită eventual Fişa Personală şi va cuprinde întrebări formulate pe înțelesul acestuia.

Nr…….

Data:……

FIŞĂ PERSONALĂ

1	**Nume**	
2	**Prenume**	
3	**Adresă domiciliu**	
4	**Telefon domiciliu**	
5	**Adresă serviciu**	
6	**Telefon serviciu**	

7	**Telefon mobil**	
8	**Ocupația**	
9	**Data naşterii**	
10	**Recomandare**	
11	**Medic de familie** **Nume** **Adresă cabinet** **Telefon**	 _____ _____ _____ _____
12	**Persoană de contact în caz de urgență** **Nume** **Telefon**	 _____ _____

În preocuparea noastră de a oferi cele mai bune servicii stomatologice pentru pacienții noştri, le solicităm acestora să completeze chestionarul următor. Vă rugăm să răspundeți la întrebări cât mai exact posibil. Dacă aveți nelămuriri sau îndoieli, marcați căsuța "POATE".

#	Întrebare	Răspuns		
		DA	**NU**	**POATE**
1	Sunteți în tratament pentru orice fel de îmbolnăvire sau ați fost în ultimele 12 luni?			
2	Ați fost la control medical în ultimele 12 luni?			
3	S-a schimbat ceva în starea dumneavoastră de sănătate în ultimele 12 luni?			

#	Întrebare	Răspuns		
		DA	NU	POATE
4	Luați regulat orice fel de medicamente, cu sau fără rețetă? Dacă da, vă rugăm notați în spațiul subiacent.			
5.	Folosiți somnifere?			
6	Aveți alergii de orice fel? (de ex. rinită alergică)			
7	Aveți alergii la medicamente şi/sau injecții? (de ex. penicilină, aspirină, anestezice stomatologice, iod, sulfamide, etc.)			
8	Suferiți de astm?			
9	Ați avut vreodată hepatită, icter sau boli de ficat?			
10	Ştiți să fi avut contact cu vreo persoană cu hepatită, icter sau boli de ficat?			
11	Ați primit vreodată transfuzie de sânge?			
12	Vi s-a spus vreodată că nu puteți dona sânge?			
13	Aveți probleme cu sistemul imunitar? (leucemie, SIDA, infectare HIV)			
14	Vă învinețiți uşor sau sângerați după tăieturi pentru mult timp?			
15	Ați fost vreodată internat pentru orice boală sau operație?			
16	Ați suferit vreodată de:			
	- senzație de gheară în piept			
	- infarct cardiac			

#	Întrebare	Răspuns		
		DA	NU	POATE
	- insuficiență cardiacă			
	- hipertensiune arterială			
	- bronşită			
	- emfizem pulmonar			
	- reumatism			
	- tuberculoză			
	- epilepsie			
	- ulcer			
	- arterită			
	- diabet			
	- boli de rinichi			
17	Ați suferit de vreo boală în afara celor amintite mai sus? Dacă da, specificați.			
18	Familia dumneavoastră are probleme medicale? (de exemplu diabet, cancer, boli de inimă). Dacă da, specificați.			
19	Ați avut vreodată probleme serioase cu vreun tratament stomatologic?			
20	Ați avut vreodată sinuzită?			
21	Ați avut vreodată probleme legate de glandele salivare?			
22	Fumați?			
23	Consumați alcool în mod regulat?			
24	Sunteți stresat în timpul tratamentului			

#	Întrebare	Răspuns		
		DA	NU	POATE
	stomatologic?			
25	Cât de stresat sunteți pe o scară de la 1 la 5? Bifați: (1) (2) (3) (4) (5) **Deloc** **Foarte stresat**			
26	Pentru doamne: Sunteți însărcinată? Dacă da, aproximați în câte săptămani.			
27	Pentru doamne: Alăptați?			
28	Aveți dureri de dinți? Dacă DA, indicați zona:			
29	Vă sângerează gingiile?			
30	Pe ce parte mestecați? Bifați: □ dreaptă □ stângă □ ambele □ pe dinții din față			
31	Aveți dureri de cap, gât sau umeri?			
32	Aveți dureri în spatele urechii?			
33	Pentru igiena dinților folosiți:			
	- periuța şi pasta de dinți			
	- ața dentară			
	- periuța electrică			
	- duşul bucal			
	- scobitori			
	- apă de gură			
34	Ultima vizită la stomatolog: data şi motivul:			

#	Întrebare	Răspuns		
		DA	NU	POATE
35	Frecvența vizitelor la stomatolog:			
	- o dată pe an			
	- o dată la 6 luni			
	- când apare o problemă			
36	Motivul vizitei actuale:			
	- consultație generală			
	- igienizare (detartraj, periaj)			
	- ați observat apariția unei carii			
	- urgență (durere, reparație proteză, decimentare punte)			
37	Obişnuiți să consumați între mese:			
	- cafea, ceai, suc natural			
	- dulciuri			
	- gumă de mestecat			
38	Urmați o dietă?			
39	Sunteți vegetarian?			
40	Principala dumneavoastră problemă dentară este:			
	- durerea			
	- mestecarea alimentelor			
	- zâmbetul			
41	Respirația dumneavoastră este plăcută?			
42	Ce doriți să schimbați la zâmbetul dumneavoastră?			

Informațiile pe care le-am furnizat mai sus sunt adevărate după ştiința mea, iar întrebările sunt corect înțelese. Dacă în viitor vor apărea modificări în ce priveşte starea mea de sănătate, mă oblig să anunț medicul dentist. Am fost informat şi sunt de acord ca medicul meu de familie să poată fi contactat în scris sau telefonic pentru a detalia istoricul meu medical, în sprijinul tratamentului stomatologic corect şi sigur.

Menționez că mi-a fost explicat pe înțelesul meu diagnosticul, planul de tratament şi costul estimativ; îmi asum şi însuşesc tratamentele propuse şi voi respecta indicațiile date de medic. Am luat cunoştință despre eventualele riscuri, accidente şi complicații care pot interveni pe parcursul tratamentului şi după finalizarea lui şi declar în deplină cunoştință de cauză că mi le însuşesc în totalitate, aşa cum mi-au fost explicate de Dr. …… .

SEMNĂTURĂ MARTOR:

SEMNĂTURĂ PACIENT: DATA:

CONSIMȚĂMÂNT PENTRU UTILIZAREA INFORMAȚIEI

Prin aceasta îmi dau consimțământul către Dr. …….. pentru utilizarea rezultatelor investigațiilor specifice (modele de studiu, radiografii, fotografii şi filme) în scop didactic (cursuri, manuale), în scop documentar şi ştiințific (contracte de cercetare, lucrări de diplomă şi doctorat, articole şi tratate de specialitate).

SEMNĂTURĂ MARTOR:

SEMNĂTURĂ PACIENT: DATA:

În situația în care pacientul a înțeles şi acceptat necesitatea investigațiilor suplimentare se vor lua amprentele pentru obținerea modelelor de studiu şi diagnostic în prima şedință. Dacă pacientul este nesigur sau nu colaborează sau dacă explicațiile durează mai mult amprentele se vor amâna pentru a doua şedință de consultație.

Lingurile standard metalice trebuie sterilizate prin căldură. Se pot folosi linguri de unică folosință situație în care acestea nu se mai întorc de la laborator fiind aruncate de tehnician în containere speciale şi preluate de către firma care se obligă să incinereze deşeurile contaminate.

Dacă medicul consideră că amprenta scoasă din gură este incorectă aceasta va fi aruncată în containerul sau punga cu reziduuri (galben) care vor fi predate pentru incinerare firmei cu care s-a încheiat contractul respectiv.

Dezinfectarea amprentelor în cabinet este obligatorie pentru evitarea infectării personalului de laborator. Amprentele cu alginate se pot dezinfecta cu soluție 1% hipoclorit de Na sau cu soluție 2% glutaraldehidă. Amprentele vor fi ținute în soluție **pe o durată de timp care este recomandată de fiecare fabricant pe prospect şi care trebuie respectată**. Dacă amprenta este corectă va trebui scufundată în soluție de glutaraldehidă 2% în recipient închis (vas cu capac) sau pulverizată pe toată suprafața şi introdusă într-o pungă de plastic închisă ermetic. Există şi alginate care au în compoziție substanțe antimicrobiene. După dezinfectare amprenta va fi spălată bine cu apă de la robinet şi ambalată într-o pungă de plastic închisă pentru a fi transportată în laborator.

Pe fişa de laborator se va cere confecționarea şabloanelor (şablonului) de ocluzie preliminare pe modelele de studiu. Aceste şabloane sunt utile pentru a aprecia angrenajul inițial al arcadelor în ocluzia habituală, spațiul vertical disponibil şi planul de ocluzie. **Şabloanele preliminare sunt utile strict în această etapă preliminară; ele nu se mai pot folosi şi nici adapta pe modelele funcționale ulterioare din simplul motiv că acestea sunt turnate după alte**

amprente, pe o situație clinică mai mult sau mai puțin diferită, iar consistența unui alt material de amprentă împinge în mod diferit mucoasa. De exemplu, dacă după examenul radiologic se extrag unii dinți sau/şi unii dinți se amputează coronar o amprentă va comprima mai mult mucoasa deoarece suportul dentar s-a diminuat.

Pe lângă fişa personală pe care pacientul o completează şi o semnează trebuie să existe şi în fişa dentară care va fi completată de către medic o rubrică finală care să specifice planul de tratament pentru fiecare arcadă. Pacientul trebuie să-şi exprime în scris consimțământul („am înțeles explicațiile medicului şi sunt de acord cu planul de tratament") şi să-l semneze în cadrul consultației secundare.

Consultația secundară cuprinde mai întâi analiza radiografiilor. Este util ca modelele de studiu să ajungă în cabinet înaintea pacientului pentru ca medicul să le poată examina în liniște. Utilitatea modelelor de studiu şi diagnostic nu se va limita la a-i clarifica pacientului statusul său dentar ci va continua în laborator pentru analiza unor date importante cum sunt de exemplu existența şi forma fațetelor de uzură, egresii care lasă spațiu mic pentru capsă, etc. Aceste date îi vor fi utile tehnicianului în realizarea unei restaurări cât mai asemănătoare din punct de vedere funcțional cu dinții restanți şi vor contribui la o integrare biologică rapidă a protezei, având în vedere că primul articulator este **ADM – ul** (Fig. 2. 3., 2. 4.).

Pacientului i se vor explica datele diagnostice utilizând modelele de studiu şi radiografiile. Medicul stabileşte în această etapă care din dinții restanți sunt compromişi şi trebuie extraşi precum şi noul diagnostic de edentație pe baza căruia va elabora schița planului de tratament. Este util să i se dea pacientului mai multe opțiuni de tratament care să fie trecute în fişa dentară; pacientul trebuie totuşi orientat în funcție de mentalitate, status general şi financiar către soluția de tratament care i se potriveşte cel mai bine. Ulterior acesta trebuie să-şi exprime acordul în scris şi sub semnătură. Chiar dacă în această etapă timpul consumat pare

disproporţionat faţă de rezultate, este mai sigur, mai economic şi mai puţin stresant să stabilim întâi cu certitudine ce este de făcut decât să revenim mereu cu explicaţiile.

În situaţia în care alegem ca soluţie de tratament proteza scheletată cu capse pacientului trebuie să i se explice mai întâi natura „mobilizabilă" a acestui tratament precum şi existenţa conectorului principal metalic. Vom insista asupra faptului că proteza nu se desprinde în mod involuntar de pe câmpul protetic în timpul mişcărilor funcţionale, ci doar atunci când pacientul doreşte să o scoată pentru a o igieniza (obligatoriu după fiecare masă). Vom preciza de asemenea că prezenţa conectorului principal metalic nu cauzează un disconfort major deoarece metalul este rezistent când este turnat în strat relativ subţire şi este bun conducător termic, ceea ce îl face mai uşor de tolerat decât acrilatul care trebuie să acopere o suprafaţă mult mai mare pentru a fi rezistent şi care nu transmite variaţiile termice. I se va explica pacientului că în general proteza nu este observabilă în timpul actelor funcţionale obişnuite de către un nespecialist aflat la o distanţă normală de conversaţie, deci nu va fi o problemă pentru el în anturaj. Cu excepţia anumitor profesii (actori, cântăreţi) majoritatea pacienţilor beneficiază de existenţa acestei distanţe de conversaţie în cursul vieţii lor sociale.

Medicul nu trebuie să dea pacienţilor speranţe nerealiste privitor la soluţia de tratament aleasă, dar nici nu trebuie să privească el însuşi prezenţa protezei ca pe o infirmitate pentru că acest tip de atitudine îl descurajează pe pacient făcându-l să evite tratamentul. Chiar dacă nu are cunoştinţe de medicină dentară, pacientul poate foarte bine să sesizeze nuanţele din atitudinea medicului şi nu va accepta uşor un plan de tratament în care acesta nu crede.

În şedinţa în care pacientul a fost de acord de principiu cu realizarea unei proteze cu capse se iau amprente şi în laborator are loc turnarea modelelor de studiu pe care se confecţionează (dacă este necesar) şabloanele de ocluzie preliminare. Dacă există ocluzie stabilă modelele se pot monta şi fără şabloane,

după ce se înregistrează ocluzia în cabinet cu silicon sau ceară de ocluzie. Dacă se folosesc şabloane modelele poziționate şi solidarizate se trimit din cabinet în laborator într-o cutie pentru a nu îşi modifica poziția în timpul transportului. Are loc montarea modelelor de studiu în ocluzor (articulator) (preferabil de unică folosință pentru a putea fi păstrat mai mult timp) şi înregistrarea raporturilor intermaxilare de ocluzie de obişnuință cu ajutorul şabloanelor de ocluzie preliminare.

Ocluzorul cu modelele de studiu montate în RIMO va rămâne în această stare în laborator cel puțin până la terminarea tratamentului după care vor reveni în cabinet unde vor fi păstrate ca document (solicitat de comisiile de expertiză în caz de litigiu medic-pacient). Pentru a nu bloca un ocluzor obişnuit cu care se lucrează curent se poate folosi cu succes un ocluzor de plastic de unică folosință (Fig. 2. 5., 2. 6.) al cărui cost extrem de redus (în jur de 1,2 euro) justifică pe deplin avantajul de a putea păstra modelele de studiu în relația ocluzală inițială pentru o perioadă oricât de mare de timp.

Modelele de studiu şi diagnostic montate în ocluzie se pot folosi pentru a evalua distanța între creste, acesta fiind un criteriu important în alegerea modalității de retenție a dinților artificiali în bazele protezelor. Se stabileşte astfel mai corect tipul de dinți ce urmează a fi folosit precum şi poziția lor pe arcadă. Modele de studiu montate în ocluzie permit vizualizarea suprafețelor linguale ale dinților, pe care se vor freza brațele opozante; de asemenea se poate aprecia spațiul vertical în IM, astfel încât interferențele ocluzale ale brațelor opozante să fie evitate. Medicul trebuie să evalueze planul de ocluzie, care cel mai des trebuie modificat pentru a obține un rezultat funcțional şi estetic. Prezența şi poziția dinților, ca şi forma arcadei antagoniste trebuie de asemenea evaluate, iar suprafețele dentare trebuie frecvent reconturate pentru a permite plasarea dinților artificiali pe proteză în cel mai funcțional şi estetic mod posibil.

Fig. 2. 3. Denivelarea planului de ocluzie în urma edentației bilaterale de molar de 6 ani înainte de vârsta de 12 ani.

Fig. 2. 4. Fațete de uzură şi disto – linguo - rotații cu 90˚ ale premolarilor 2 în urma edentației bilaterale de molar de 6 ani înainte de vârsta de 12 ani.

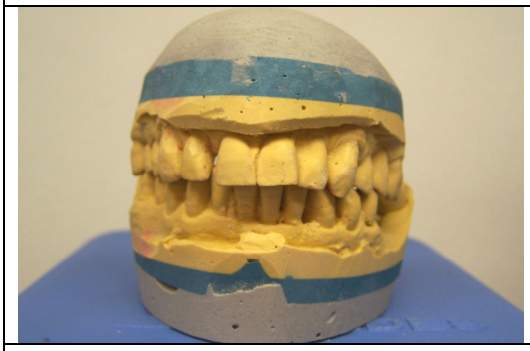

Fig. 2. 5. Modele de studiu montate în ocluzor de unică folosință.

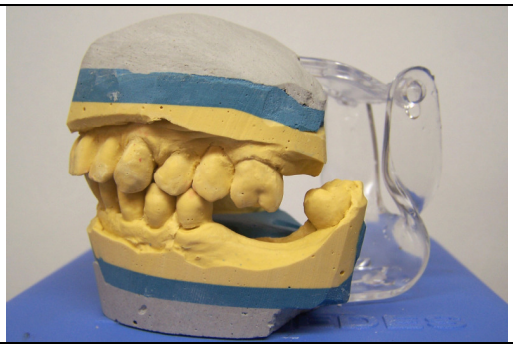

Fig. 2. 6. Vestibularizarea grupului frontal consecutivă absenței protezării edentațiilor laterale.



Fig. 2. 7. Aşezarea modelului de studiu pe măsuța paralelografului se face inițial cu planul de ocluzie cât mai orizontal pentru o axă de inserție cât mai verticală (confort).



Fig. 2. 8. Analiza preliminară orientativă a modelului de studiu la paralelograf cu tija de reperaj.

După plecarea pacientului medicul trebuie să analizeze modelul de studiu la paralelograf pentru a se orienta asupra axei de inserție celei mai convenabile (Fig. 2. 7, 2. 8.). Pentru a face această analiză medicul desprinde şurubul ocluzorului (inclusiv cele de unică folosință permit desprinderea) şi separă cele două modele, sau separă modelul de soclul acestuia.

Analiza modelului de studiu la paralelograf este orientativă în această etapă de tratament, axa de inserție definitivă urmând a fi stabilită în faza de realizare a machetei elementelor de agregare. Apariția sistemelor speciale de menținere şi stabilizare în medicina dentară a uşurat mult alegerea axei de inserție-dezinserție a protezei deoarece prin frezarea elementelor de agregare la paralelograf se elimină interferențele dentare de pe traseul de inserție. Se impune aici o precizare care poate părea superfluă, dar din păcate se bazează pe realitate şi anume că nu este corect față de pacient ca medicul să permită inserarea unei proteze care nu a fost realizată utilizând paralelograful şi modelul duplicat. Medicul trebuie să verifice dacă laboratorul dispune de dotarea necesară şi dacă o şi utilizează.

Responsabilitatea față de pacient îi aparține medicului şi este obligația acestuia să-şi aleagă judicios colaboratorii. De asemenea se impune din nou o precizare şi anume că încercarea de a obține servicii de laborator la prețuri din ce în ce mai scăzute este de cele mai multe ori soldată cu eşecul tratamentului sau cu obținerea unui rezultat de proastă calitate pe care îl suportă pacientul deşi acesta achită costul lucrării fără a avea aceste informații. Un tehnician care se respectă din punct de vedere profesional şi care realizează o lucrare protetică urmărind riguros indicațiile medicului, etapele de lucru şi timpii de utilizare a materialelor ca şi calitatea acestora nu poate să scadă costul oricât de mult şi va refuza să preia lucrarea. Medicul trebuie să orienteze prioritățile pacientului şi să-i explice legătura directă dintre complexitatea tratamentului şi costul acestuia precum şi că investițiile în sănătate trebuie să fie prioritare. În general nu este recomandabil să facem din reducerea de preț o politică pentru că foarte mulți pacienți devin suspicioşi asupra

calității lucrării în timp ce alții încep să privească medicul ca pe un comerciant obişnuit.

În ceea ce priveşte estimarea timpului necesar pentru finalizarea tratamentului, pacientului i se vor face precizări cu privire la necesitatea respectării perioadei de vindecare postextracțională insistând în acelaşi timp asupra faptului că în tot acest timp va fi protezat provizoriu. O estimare exactă este relativ greu de făcut de la început, mai simplu fiind de făcut după terminarea etapei de asanare a cavității bucale. Oricum pacientul trebuie asigurat că etapele de lucru vor avea durata minim necesară pentru a putea fi realizate în condiții optime de calitate şi că nu se va pierde timpul, insistând pe faptul că **protezarea este un act medical în care timpul este o variabilă secundară calității.** Legat de această presiune a timpului pe care pacientul tinde să o exercite asupra medicului este util de precizat că majoritatea pacienților nu au neapărat un motiv obiectiv pentru care tind să grăbească finalul. Aşa cum se întâmplă de multe ori oamenii spun un lucru care ascunde de fapt altceva şi în această situație de cele mai multe ori pacienții doresc să scape cât mai repede de dentist pentru că asociază timpul petrecut în cabinet cu durerea. Este util ca medicul să citească fişa completată de pacient şi să-l întrebe țintit despre experiențele stomatologice anterioare ca şi despre existența vreunui motiv obiectiv pentru care se grăbeşte pentru ca apoi să poată modifica concepția pacientului răspunzându-i de fapt la întrebările pe care acesta le are dar nu le exprimă.

CAP. 3. Extracția dinților irecuperabili şi protezarea provizorie

Pacientul revine în cabinet pentru demararea propriu-zisă a tratamentului. Se trece prin etapele obişnuite de igienizare şi detartraj dar se insistă asupra necesității de a îmbunătăți periajul (i se demonstrează tehnica utilizând modelele de studiu şi o perie de dinți) şi de a suplimenta mijloacele de curățire a cavității bucale (apă de gură, ață dentară, duş bucal). Pacientul trebuie conştientizat asupra mijloacelor şi tehnicilor de igienizare încă de la începutul tratamentului pentru a putea fi urmărit (şi corectat dacă este cazul) pe parcursul şedințelor de realizare a protezei.

Extracția dinților irecuperabili se poate face înainte sau în paralel cu protezarea provizorie, care poate fi fixă sau mobilizabilă. Cazul cel mai simplu este când protezarea provizorie este fixă; în unele situații aceasta se poate realiza chiar în cabinet (dacă piesa protetică este de dimensiuni reduse şi dacă medicul doreşte acest lucru). În funcție de protezare (fixă sau mobilă) există una sau mai multe etape. Chiar dacă protezarea provizorie este fixă este bine ca ea să fie realizată seriat, şlefuind şi acoperind dinții pe rând pentru a păstra reperele ocluzale.

Tratamentul de asanare trebuie început cu îndepărtarea lucrărilor protetice vechi incorecte (Fig. 3.1, 3.2., 3.3., 3.4.) care determină o dinamică mandibulară traumatică de obişnuință. Protezarea provizorie a dinților stâlpi recuperabili ai acestor lucrări vechi se face prin punți acrilice executate pe rând şi adaptate corect în IM, lateralitate şi propulsie ca şi cum ar fi definitive (Fig. 3.5., 3.6., 3.7., 3.8.). Acrilatul este un material moale şi adaptabil, dar o parodontită apicală de traumă ocluzală poate să apară şi de la o obturație provizorie înaltă, de aceea proteza provizorie trebuie adaptată cu toată atenția. Un motiv în plus este şi faptul că protezele provizorii corect executate constituie un reper important pentru determinarea corectă a relațiilor intermaxilare în vederea realizării protezelor definitive.

Fig. 3.1. Situația inițială: maxilar superior restaurat fix (3 punți metalo-ceramice).

Fig. 3.2. 13 şi 14 sunt singurii dinți restanți integri.

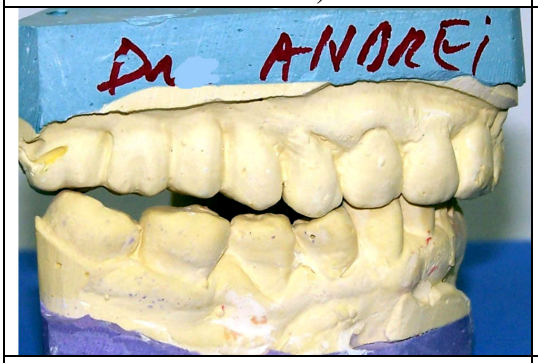

Fig. 3.3. Aspectul contactelor ocluzale inițiale disfuncționale (cadranele 1 - 4).

Fig. 3.4. Aspectul contactelor ocluzale inițiale disfuncționale (cadranele 2 – 3).

Fig. 3.5. Protezare provizorie conjunctă seriată (DVO păstrată şi înregistrată cu ajutorul punții provizorii din cadranul I).

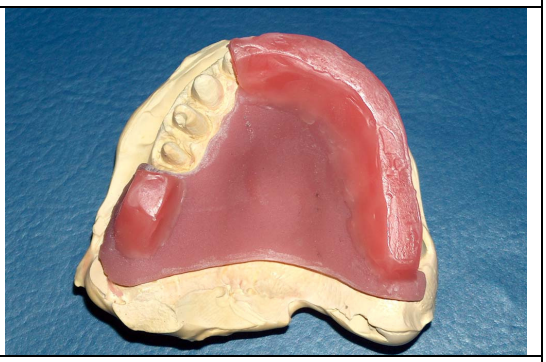

Fig. 3.6. Şablon de ocluzie cu bază şi val decupate pentru a lăsa loc protezei fixe provizorii din cadranul I cu ajutorul căreia se va înregistra DVO corectă.

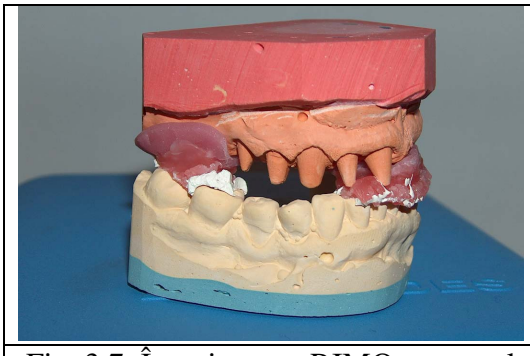

Fig. 3.7. Înregistrarea RIMO; aspectul dinților stâlpi.

Fig. 3.8. Aspectul protezării fixe seriate.

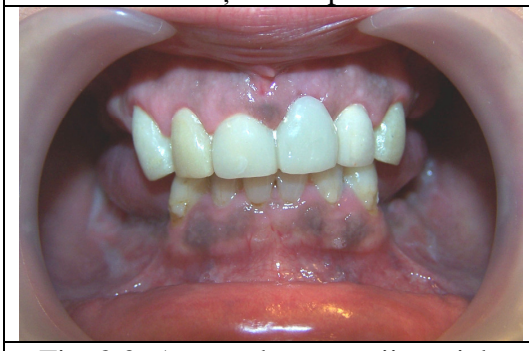

Fig. 3.9. Aspectul protezării parțiale provizorii conjuncte.

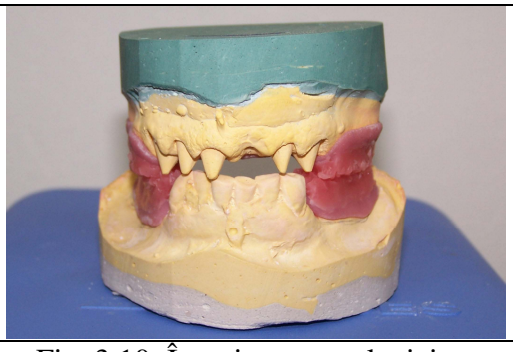

Fig. 3.10. Înregistrarea ocluziei cu ajutorul şabloanelor şi al punții provizorii frontale.

Fig. 3.11. Modelul de studiu: vedere linguală. Grupul incisiv şi molarii (38 şi 46) prezintă indicație de extracție.

Fig. 3.12. Aspectul protezării parțiale conjuncte (punte total acrilică cu dinți stâlpi 33 şi 43).

Ultimii dinți stâlpi ai viitoarei proteze cu capse şlefuiți şi protezați provizoriu trebuie să fie cei naturali, integri (care şi-au păstrat anatomia inițială nefiind afectați de pregătiri pentru lucrările protetice anterioare), dacă aceştia

există, pentru a păstra şi transfera reperele ocluzale reale ale pacientului cât mai riguros.

Este incorect să începem şlefuirea cu dinţii naturali integri şi să lăsăm la urmă eliminarea lucrărilor protetice vechi de la care putem prelua şi transmite o ocluzie incorectă. De cele multe ori unii din dinţii stâlpi ai lucrărilor vechi se pierd, iar în acest caz primele manopere executate după ablaţii vor fi extracţiile, având în vedere că trebuie luat în consideraţie un interval suficient de timp necesar vindecării.

Protezele provizorii fixe (Fig. 3.9.) executate la o dimensiune verticală de ocluzie corect determinată pot şi trebuie să fie folosite pentru a determina DVO de execuţie a restaurării finale, utilizând şabloane de ocluzie cu baza şi valul decupate în zona pe care există lucrarea provizorie care menţine ocluzia. Medicul cere laboratorului să ţină cont de existenţa lucrării provizorii cu ajutorul căreia vrea să înregistreze DVO, specificând în fişa de laborator dinţii implicaţi. Tehnicianul confecţionează şablonul astfel încât să menajeze spaţiul necesar lucrării. Cu lucrarea provizorie corectă aplicată în cavitatea bucală şi cu şablonul de ocluzie al cărui val este ramolit uniform se dirijează pacientul să închidă în IM şi astfel se înregistrează DVO corectă. Puntea provizorie rămâne în cavitatea bucală. Medicul poziţionează cele două modele în RIMO corecte cu ajutorul şablonului/şabloanelor şi le trimite în laborator (Fig. 3.10.).

Înlocuirea imediată a dinţilor extraşi printr-o proteză fixă este de obicei mult mai uşoară, fiind preferată atât de medic cât şi de pacient (Fig. 3.11., 3.12.).

Înlocuirea imediată a dinţilor extraşi printr-o proteză mobilă este mai dificilă; poate fi realizată fie modificând o proteză existentă, fie realizând o proteză imediată înainte, după sau în timpul intervenţiei chirurgicale. Una dintre cele mai dificile situaţii atât din punct de vedere protetic cât şi psihologic este aceea în care pacientul trece direct de la o protezare fixă la una mobilă/mobilizabilă (Fig. 3.13., 3.14., 3.15., 3.16., 3.17., 3.18.).

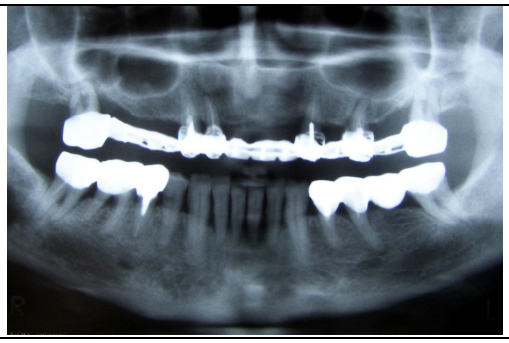	
Fig. 3.13. Aspect radiologic inițial pe o radiografie panoramică.	Fig. 3.14. Punte totală cu dinți stâlpi insuficienți şi repartiție topografică nefavorabilă.
	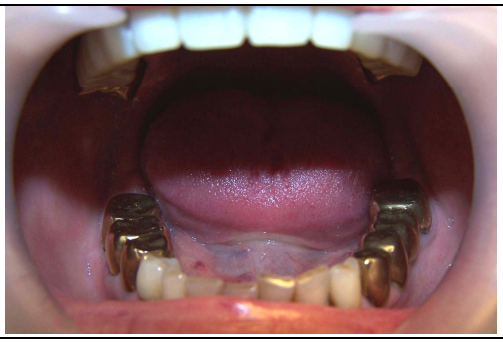
Fig. 3.15. Aspect mucozal al punții totale după ablație.	Fig. 3.16. Protezare conjunctă inițială mandibulară (elemente de agregare largi, modelaj ocluzal neanatoform).
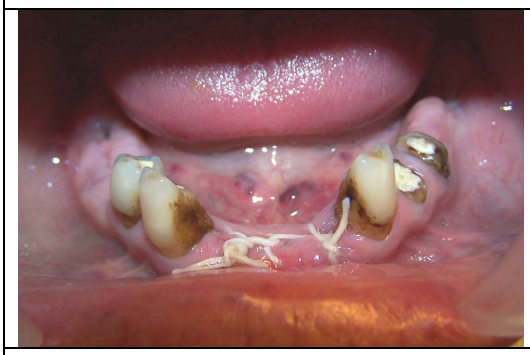	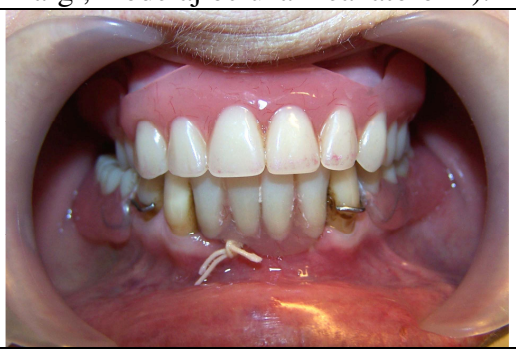
Fig. 3.17. Aspectul câmpului protetic mandibular în etapa de protezare provizorie.	Fig. 3.18. Protezare provizorie bimaxilară mobilizabilă (supraproteză totală superioară, proteză parțială acrilică inferioară).

Protezarea permite plăgii să-şi mențină forma şi evită pătrunderea corpilor străini sau a alimentelor. Pentru cele mai bune rezultate proteza imediată trebuie realizată după tehnicile protetice corecte. Ea nu trebuie să creeze contacte

premature sau interferenţe şi nici să exercite stres pasiv sau activ pe dinţii vecini plăgii.

În perspectiva noii scheme ocluzale dintele care trebuie extras se scoate din ocluzie pe modele şi proteza este echilibrată la o schemă ocluzală stabilă bilateral. Dacă dintele de extras este caninul, se va face ghidaj de grup lateral pe premolari pentru a oferi o ocluzie protejată.

Dacă se practică chirurgie parodontală, fie în timpul intervenţiei chirurgicale, fie după finalizarea acesteia, proteza imediată trebuie să asigure loc pentru cimentul parodontal. În plus, pentru că forma ţesuturilor se schimbă rapid în timpul primelor zile după procedura chirurgicală, proteza parţială provizorie trebuie studiată, ajustată şi dacă este necesar căptuşită sau uneori trebuie să i se remonteze dinţii în timpul acestei perioade de vindecare.

Un important obiectiv al protezării imediate este protecţia psihicului pacientului. Instalarea bruscă a edentaţiei parţiale întinse poate fi traumatizantă din punct de vedere emoţional şi pacienţii evită interacţiunile sociale dacă nu li se oferă o înlocuire imediată a dinţilor pierduţi. De asemenea adaptarea pacientului cu proteza finală va fi mult mai uşoară şi mai rapidă dacă acesta a fost protezat provizoriu.

Când s-a terminat vindecarea preliminară, proteza imediată poate fi transformată în proteză provizorie. Proteza provizorie poate fi purtată între o săptămână şi un an sau chiar mai mult, în funcţie de dinamica vindecării câmpului protetic respectiv. Cu cât intervenţia chirurgicală a fost mai extinsă, cu atât schimbările în forma şi dimensiunile protezei vor fi mai frecvente.

Proteza provizorie poate fi uneori folosită şi în scop ortodontic pentru a roti, extruza sau intruda unii dinţi naturali restanţi sau pentru a testa montarea dinţilor artificiali în mod individualizat, rotaţi vestibulo-lingual sau mezio-distal. Se poate de asemenea folosi pentru recuperarea mai bună a formei feţei şi buzei, pentru a tatona creşterea dimensiunii verticale, pentru lărgirea sau strâmtarea arcadei dentare sau pentru a repoziţiona condilul în ATM.

Protezarea provizorie permite pacientului să decondiționeze neurologic postura mandibulară şi tiparul mişcărilor (platou retro-incizal). Pacienții proaspăt condiționați îşi pot îmbunătăți pronunțarea consoanelor şi diferențierea vocalelor pentru a creşte calitatea vorbirii şi a vocii şi rezonanței. Obiceiurile vicioase, masticația nefuncțională şi tiparul anormal al deglutiției pot fi eliminate prin purtarea protezelor timp de câteva săptămâni.

Atunci când pacientul nu este protezat provizoriu, tiparul de ocluzie habituală existent domină în timpul masticației şi în repaus. Din acest motiv noile proteze necesită frecvent ajustări multiple, prelungite, care le conferă în final un aspect de „uzat".

Proteza provizorie permite pacientului să funcționeze din punct de vedere social şi să depăşească dificultățile privind schimbările în culoare, formă, mărime şi aranjarea dinților. Se poate tatona realizarea unui aranjament cu dinți neregulați dar naturali ca formă şi poziționare, care poate duce la acceptarea unei proteze care să fie mai apropiată de dentiția obişnuită în locul unei idei preconcepute a „dinților perfecți", dar cu aspect nenatural.

Modificarea progresivă induce o acceptare subtilă a tuturor fazelor în recuperarea esteticii formei şi a dinamicii masticației, deglutiției şi funcției respiratorii. Puțini pacienți rezistă acestei metode de îmbunătățire estetică. Pe scurt, **proteza provizorie este un aspect activ al tratamentului** care are ca funcție principală inducerea schimbării şi recuperarea formei şi activității țesuturilor. Protezele parțiale provizorii mobile sunt realizate în laborator. În situația unui număr redus de dinți extraşi (1-2), proteza veche a pacientului se poate adapta ca proteză provizorie şi în cabinet (prin adăugarea de dinți artificiali şi prelungirea şeii cu acrilat autopolimerizabil) dacă laboratorul este la mare distanță.

CAP. 4. Proiectarea propriu-zisă a protezei

Condițiile de concepere şi funcționare ale unei proteze cu capse se supun atât unor reguli generale de biodinamică a protezei scheletate cât şi unor argumente specifice acestui tip de sistem special.

Sistemul de capsă utilizat ca sistem special de menținere (ancoraj) pentru proteza scheletată, deşi are un volum redus, este totuşi un sistem extracoronar şi deci necesită o şlefuire mai accentuată a dinților stâlpi pentru a evita supraconturarea lor prin acoperirea cu elementele de agregare. Supraconturarea îngreunează îndepărtarea plăcii bacteriene şi poate determina apariția cariei sau a parodontopatiei pe dintele stâlp respectiv. Dintre sistemele extracoronare, capsa este însă cel mai puțin voluminos (de exemplu față de culise) şi deci cel mai uşor de igienizat.

Dispozitivele speciale de menținere sunt elemente mai estetice de ancoraj şi de aceea tind să înlocuiască croşetele turnate. Înainte de a utiliza un sistem special, medicul trebuie să analizeze din punct de vedere biodinamic comportamentul acestuia astfel încât să îndeplinească funcțiile tradiționale ale croşetelor: menținerea, sprijinul dento-parodontal, încercuirea, reciprocitatea şi pasivitatea în repaus. Există foarte multe sisteme speciale în comerț, dar cele care nu reuşesc să îndeplinească aceste cerințe trebuie evitate de către medic. Medicul este cel care hotărăşte ce tip de sistem special de menținere va avea proteza pacientului.

Capsele realizează menținerea directă prin fricțiunea dintre matrice şi patrice. Sprijinul dento-parodontal se face pe umărul capsei, dar este la distanță de centrul dintelui şi de aceea proteza trebuie obligatoriu prevăzută cu praguri orale (frezate pe fața orală a dinților stâlpi până în zona aproximală) pe care să se sprijine brațe opozante. Frezajele aproximale simple sau tubulare (interlock-uri) îndeplinesc rolul pintenilor croşetelor turnate. O proteză cu capse fără praguri orale se identifică din punct de vedere al sprijinului dento-parodontal cu o proteză acrilică

cu croşete cervico-alveolare din sârmă şi este o eroare gravă de proiectare cu consecinţe negative asupra dinţilor stâlpi şi restanţi şi a suportului muco-osos.

Braţele opozante sprijinite pe praguri orale frezate în axa de inserţie a protezei sunt responsabile de realizarea încercuirii. Capsa nu exercită stres pe dinţii stâlpi în repaus, ea acţionează numai în sensul că se opune desprinderii, deci sistemul îndeplineşte funcţia de pasivitate. Partea vestibulară a umărului capsei realizează parţial încercuirea.

Putem considera deci sistemul de menţinere tip capsă ca pe un sistem parţial prefabricat, multicomponent: machetă calcinabilă (patricea), piesă de schimb calibrată (matricea), componentă individualizată (praguri orale şi interlock-uri).

Medicul poate folosi acel sistem de capse pe care îl consideră potrivit cazului clinic respectiv din punctul de vedere al designului şi al dimensiunii (Fig. 4.1., 4.2.). Dimensiunea este indicată de către fabricant pe etichetă. Odată cu micşorarea dimensiunii sistemului scade desigur şi cursa pe care o face patricea pe ecuator în timpul dezinserţiei, astfel încât se diminuează menţinerea. Există capse construite simetric şi altele care prezintă o zonă de sprijin pe care tehnicianul o poziţionează spre gingie. Acestea sunt mai rezistente deoarece această zonă sprijină capsa şi o ajută să reziste forţelor masticatorii şi mai uşor de poziţionat la paralelograf deoarece este astfel construită încât să fie paralelă cu plăcuţa capsei şi este deci un reper suplimentar.

Matricile sunt livrate de către fabricant în forme şi consistenţe diferite (Fig. 4.3., 4.4.) care le determină gradul de rezilienţă şi deci dificultatea cu care trec de ecuatorul patricii. Diferenţierea se face prin culori, altele la fiecare fabricant. O matrice roz poate fi de rezilienţă normală la un fabricant şi mare la altul. Medicul trebuie să cunoască sistemul deoarece el este cel care hotărăşte ce tip de matrici se vor insera la final pe proteză. Nu este obligatoriu ca toate matricile unei proteze să fie de aceeaşi culoare, dar este obligatoriu să existe un raţionament clinic pentru această opţiune.

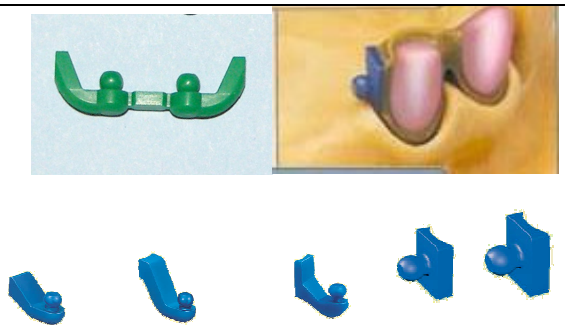

Fig. 4.1. Machete calcinabile de patrici cu braț de diferite angulații şi machete de patrici sagitale fără zonă de sprijin suplimentar.



Fig. 4.2. Macheta calcinabilă a unei patrici sagitale cu zonă de sprijin suplimentar şi matricea sagitală de rezilienţă normală.



Fig. 4.3. Matrici sagitale şi ocluzale de culori, forme şi rezilienţe diferite.

Fig. 4.4. Capse cu braț drept şi matrici de culori, forme şi rezilienţe diferite.

Realizarea corectă a unei proteze scheletate cu capse presupune în 90% din cazuri solidarizarea a minim doi dinți stâlpi limitanți de breşă.

Tipuri de capse după poziția în raport cu dinții stâlpi:

- capse verticale:

- ataşate direct pe coroanele de pe dinţii stâlpi;
- ataşate pe coroanele de pe dinţii stâlpi pe un braţ;
- ataşate pe o bară care uneşte două coroane de pe dinţii stâlpi;
- ocluzale, ataşate pe dispozitive radiculare (supraproteze);

- capse orizontale:
  - ataşate pe o bară care uneşte două coroane de pe dinţi stâlpi.

Capsa care se ataşează în plan vertical la un dinte stâlp pe faţa acestuia mezială sau distală trebuie poziţionată astfel încât să nu deranjeze porţiunea aferentă din fosta papilă interdentară şi să nu reţenţioneze alimente pentru a nu crea premisele apariţiei unei pungi parodontale care să ducă la pierderea dintelui stâlp. Tehnologia bontului mobil îngreunează poziţionarea cu exactitate a capsei în această zonă, fiind indicat ca în laborator să se utilizeze o mască de gingie artificială. Poziţionarea capsei prea aproape de gingie are şi dezavantajul diminuării capacităţii ei de menţinere; matricea apasă pe gingie iar aceasta va fi tensionată permanent, dând pacientului o senzaţie de disconfort.

Poziţionarea unei capse pe un braţ are avantajul obţinerii unui spaţiu vertical mai mare deasupra acesteia deoarece se profită de atrofia crestei, mai accentuată pe măsură ce ne îndepărtăm de dintele stâlp. Dezavantajul este desigur transmiterea forţelor la mare distanţă de centrul dintelui, deci solicitarea suplimentară a dinţilor stâlpi.

O capsă aşezată ocluzal pe rădăcina dintelui stâlp transformă din punct de vedere conceptual o proteză parţială scheletată într-o supraproteză parţială.

Spaţiul vertical existent deasupra capsei trebuie să fie suficient de mare ca să acomodeze grosimea matricei, a lăcaşului metalic în care aceasta este conţinută precum şi a dintelui artificial.

Poziţia capsei trebuie să respecte linia de mijloc a crestei edentate.

Capsa se poate poziţiona şi pe o bară care uneşte doi dinţi stâlpi ai unei breşe suplimentare, situaţie în care funcţionează ca o punte dentară dar care permite o mai bună stabilitate a protezei şi prevenirea masticaţiei unilaterale. Capsa poate fi

aşezată pe bară vertical sau orizontal. În ambele situații se caută ținând cont şi de ceilalți factori poziționarea ei pe cât posibil simetric cu cea contralaterală din motive de biodinamică şi confort. Dacă se aşează vertical capsa nu trebuie să fie poziționată prea aproape de creastă deoarece îşi diminuează menținerea.

Pe fața orală a dinților stâlpi trebuie frezate obligatoriu praguri pentru asigurarea sprijinului dento-parodontal axial deoarece capsa este un sistem special extracoronar. Aceste praguri trebuie să respecte morfologia inițială a dintelui stâlp şlefuit pentru a evita atât sub- cât şi supraconturarea acestuia cu consecințe nefavorabile pe termen lung. Subconturarea duce la traumatizarea țesuturilor gingivale lipsite de protecția oferită de convexitatea anatomică a coroanei dentare iar supraconturarea măreşte perimetrul şi volumul coronar ducând la suprasolicitarea dintelui şi transmiterea forțelor în afara perimetrului radicular. De asemenea limita inferioară a pragului trebuie să fie poziționată la distanță de gingie pentru ca aceasta să nu se interpună între braț şi prag. Masca de gingie artificială este utilă şi în acest caz. Dacă înălțimea coronară a dinților permite, se mai realizează un al doilea frezaj suplimentar deasupra primului în sens ocluzal care contribuie la o transmitere a forțelor şi mai fiziologică deoarece se apropie şi mai mult de centrul dintelui. Toate brațele şi pragurile orale sunt elemente contrabasculante şi intervin secundar în menținerea protezei.

Între dinții stâlpi în spațiul interdentar cât mai aproape de şanțul mezio-distal se frezează, dacă înălțimea coronară permite, lăcaşe tubulare cilindrice numite în literatura internațională „interlock-uri" care îndeplinesc rolul pintenului croşetelor turnate (sprijin dento-parodontal axial) şi secundar măresc menținerea protezei şi se opun basculării prin înfundare.

Limita estetică critică a protezei cu capse este între ultimul dinte stâlp şi primul dinte artificial de pe şa. În edentația terminală este obligatoriu să facem alegerea dinților stâlpi începând cu primul dinte situat mezial de breşă. În edentații întinse acest dinte este de cele mai multe ori premolarul unu sau caninul. Aceşti dinți sunt expuşi în fonație şi zâmbet iar după ei imediat distal începe şaua protezei,

astfel încât există riscul ca aceasta să fie vizibilă la o distanță de conversație normală. Acest lucru depinde de lungimea şi conturul versantului şeii precum şi de conturul interdentar al protezei la nivelul papilei dintelui stâlp mezial.

4. 1. Analiza la paralelograf

În edentația parțială întinsă protezată mobilizabil sau mixt nu se pune problema să se obțină un diagnostic şi un plan de tratament corecte şi complete fără a folosi un paralelograf. Doar cu ajutorul acestuia medicul poate concepe o proteză parțială scheletată, studiind paralelismul dinților şi al altor formațiuni anatomice ale ambelor arcade în scopul de a determina necesitatea preparării prin frezaj a unor suprafețe precum şi de a preconiza efectul preparării lor :

- suprafețele aproximale: acestea se paralelizează (planuri de ghidare);
- zonele de interferență dentare şi muco-osoase - evitarea lor la inserție/dezinserție;
- efectele estetice ale alegerii axei de inserție.

!! Cu ajutorul paralelografului se alege axa de inserție care va satisface cel mai bine cerințele de confort, paralelism şi menținere, pentru a obține un rezultat foarte bun din punct de vedere biomecanic, funcțional şi estetic.

Medicul este cel care trebuie să selecteze axa de inserție–dezinserție cea mai confortabilă, fiziologică şi fizionomică a protezei cu ajutorul paralelografului. Stabilirea acestei axe depinde, pe lângă criteriul estetic, de plasarea capselor şi de aranjamentul dinților artificiali. O capsă de o anumită dimensiune poate să fie potrivită la o anumită axă de inserție dar poate fi de diametru prea mare dacă (eventual din motive estetice sau de înclinare exagerată) trebuie modificată axa. La noua axă de inserție trebuie aleasă de exemplu o capsă de dimensiune mai mică.

Un criteriu important în alegerea axei de inserție este confortul pacientului. Pentru a obține o uşurință în manevrarea protezei de către pacient axa de inserție trebuie să fie cât mai aproape de verticală. Desigur că în situația existenței unor interferențe muco-osoase (de exemplu o tuberozitate extrem de retentivă) armonizarea acestora cu interferențele dentare poate necesita fie o înclinare a modelului de partea cu retentivitatea şi deci îndepărtarea axei de planul vertical, fie alegerea unei axe de inserție rotaționale.

O proteză scheletată cu capse se concepe în general utilizând pe cât este posibil un număr minim de capse (două capse poziționate bilateral) şi deci un număr minim de şei (prin închiderea unora dintre breşele suplimentare cu punți în urma unui raționament clinic fundamentat). Unul dintre criteriile de alegere a axei de inserție este acela că cele două (sau mai multe) capse trebuie poziționate pe cât posibil în acelaşi plan orizontal, la acelaşi nivel, pentru ca în biodinamică ele să acționeze împreună şi pentru a nu suferi torsiuni şi forfecări pe care să le transmită dinților stâlpi. Acest lucru se poate dovedi dificil uneori (Fig. 4.5., 4.6.); de exemplu atunci când jumătatea rămasă din papila interdentară distală a unuia dintre dinții stâlpi de pe o parte este mult mai atrofiată decât omoloaga sa de pe partea cealaltă, iar nivelul de atrofie al celor două creste edentate distal de dintele stâlp este de asemenea diferit. Într-o atare situație este cu atât mai inoportun să utilizăm şi a treia capsă care nu face decât să ne complice şi mai mult găsirea unei axe de inserție favorabile. Ridicarea exagerată a uneia dintre capse spre planul de ocluzie face ca spațiul vertical pentru matrice, locaş metalic şi dinte artificial să rămână insuficient.

Când este vorba de o edentație frontală (o breşă suplimentară a edentației terminale), situație în care se acordă desigur prioritate esteticii, alegerea axei de inserție este limitată la o poziție cât mai verticală. Poziția verticală a axei de inserție asigură o dimensiune minimă pentru spațiul inestetic dintre primul dinte de pe proteză şi ultimul dinte stâlp. Este cunoscut faptul că acest spațiu a cărui existență este inevitabilă reprezintă limita estetică a oricărei proteze parțiale, de

aceea este un motiv în plus pentru a închide breşele frontale cu corp de punte (Fig. 4.7., 4.8.) ori de câte ori este posibil.

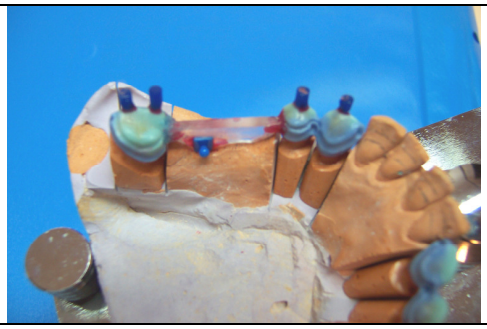

Fig. 4.5. Poziționarea capsei pe bară prea aproape de creastă scade eficiența menținerii.



Fig. 4.6. Poziționarea capsei sagitale prea aproape de jumătatea de papilă distală poate crea condiții de retenție alimentară.

Fig. 4.7. Închiderea breşei suplimentare cu un corp de punte este de cele mai multe ori cea mai avantajoasă din punct de vedere estetic.

Fig. 4.8. Puntea frontală – aspect intraoral. Nivelarea liniei coletului corpului de punte prin utilizarea ceramicii special colorate pentru gingie.

Fig. 4.9. Alegerea axei de inserție trebuie să fie cât mai verticală pentru a micşora cât mai mult spațiile dintre dinții naturali şi şaua frontală.

Fig. 4.10. Şaua frontală unidentară – limita estetică a protezei între dintele artificial şi cel natural: aspect intraoral.

Dacă însă dinții limitanți ai şeii sunt într-o iminență de pierdere şi nu se pot considera ca dinți stâlpi pe termen lung, este preferabil să realizăm o şa frontală (Fig. 4.9., 4.10.) pe care să o prelungim dinte cu dinte pe măsură ce se pierd dinții adiacenți, prin lipirea dinților artificiali de conectorul principal al protezei. În acest caz proteza trebuie astfel concepută încât să permită aceste adăugiri.

Dinții artificiali care rămân din garnitură la realizarea scheletului este bine să fie păstrați la fişa pacientului pentru a uşura armonizarea estetică într-un astfel de caz.

Toți aceşti factori trebuie luați în considerare atunci când ne ocupăm de axa de inserție-dezinserție, de planurile de ghidare, de zonele retentive şi de interferențe, astfel încât să se poată ajunge la o soluție optimă ținând cont de toate informațiile.

4. 2. Proiectarea şeilor protezei ca număr şi extindere

Medicul trebuie să decidă care din dinții lipsă vor fi restaurați protetic şi care vor fi şeile protezei, numărul şi conturul acestora. Decizia de a realiza sau nu o şa va complica sau nu designul protezei. De exemplu pentru o breşă suplimentară laterală se poate proiecta fie un corp de punte, fie o şa suplimentară a protezei (Fig. 4.11., 4.12., 4.13., 4.14.). Decizia de a restaura o breşă edentată trebuie luată ținând cont de felul în care dorim să restaurăm edentația. Designul protezei se face în acord cu planul de tratament stabilit cu pacientul şi cu tehnicianul. Se poate alege între conturarea unei şei protetice clasice extinse în limitele maxim funcționale ale câmpului protetic până în fundul de sac sau alterarea designului şeii în urma unui raționament clinic bine fundamentat. Un factor important în alegere îl reprezintă analiza modelelor de studiu şi de diagnostic atât separat cât şi montate în articulator în RIMO corecte, fiind evidentă influența dimensiunii spațiului vertical disponibil în determinarea caracteristicilor şeii protezei.

În situația restaurării edentațiilor clasa I sau a II-a (cu sau fără breşe suplimentare), şeile terminale vor fi extinse în limitele maxim funcționale ale câmpului protetic, deci vor cuprinde crestele alveolare edentate, tuberozitățile maxilare sau tuberculii piriformi, extinzându-se în fundul de sac vestibular până la limita de reflexie a mucoasei pasiv-mobile. Acest principiu de proiectare este o necesitate deoarece în absența stâlpului distal presiunile masticatorii trebuie dispersate pe o suprafață cât mai întinsă pentru a proteja mucoasa şi osul subiacent de atrofie accelerată.

Fig. 4.11. Închiderea breşei unidentare din cadranul 4 cu o punte şi transformarea edentației T-L-T într-o edentație T-T.

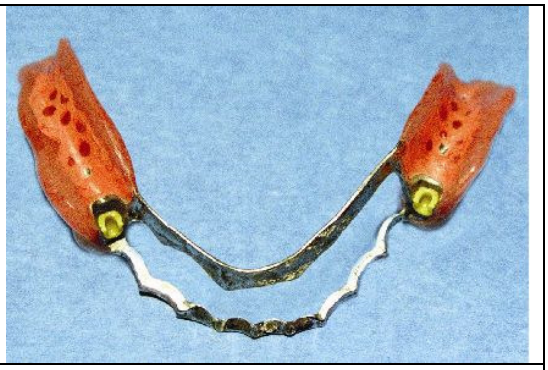

Fig. 4.12. Aspectul protezei termino-terminale.

Fig. 4.13. Unirea dinților stâlpi ai breşei suplimentare laterale prin bară cu capsă.

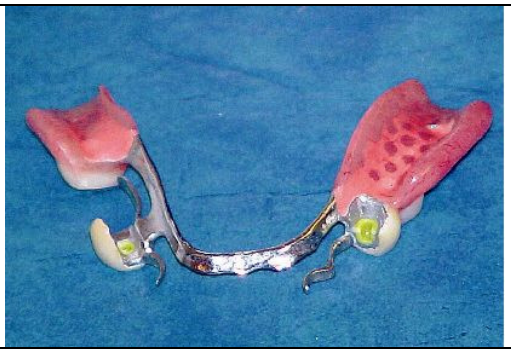

Fig. 4.14. Aspectul protezei termino-latero-terminale.

Presiunile preluate în masticație de dinții artificiali trebuie transmise câmpului protetic într-un mod cât mai fiziologic posibil. Extinderea versantului șeii în limita maximă a fundului de sac va preveni pătrunderea alimentelor sub proteză și va avea de asemenea un rol important în stabilizarea protezei și uneori în menținere (în cazul de exemplu al prezenței unei tuberozități retentive). În situația unei edentații de clasa I cu prezența unor tuberozități retentive uni- sau bilateral extinderea versanților șeilor până la limita de reflexie va fi corelată cu axa de inserție-dezinserție prin analiză la paralelograf.

În restaurarea unei edentații de clasa a II-a simplă cu o proteză parțială scheletată menținută și stabilizată unilateral unica șa a protezei se va extinde obligatoriu în limite maxim funcționale atât din motive de transmitere fiziologică a presiunilor masticatorii cât și de volum, această proteză în general mică putând fi cu ușurință înghițită. Acest risc ne obligă să folosim orice retentivitate anatomică existentă pentru a completa menținerea realizată de sistemul special (capsa). Se pot folosi pentru suplimentarea menținerii două capse în general de dimensiuni diferite poziționate paralel pe un braț cu ajutorul paralelografului și cu matricile de duritate diferită pentru a crea un ruptor de forță. Deoarece acest tip de proteză ocupă o suprafață relativ redusă în cavitatea bucală, inserția și dezinserția se pot face în general fără dificultate, folosind chiar o mișcare rotațională dacă există și retentivități anatomice (tuberozitate); astfel șaua protezei se poate contura întotdeauna în limite maxim funcționale fără a pune probleme de interferență la inserție.

Factorii care influențează cel mai mult designul șeii sunt spațiul vertical disponibil și tipul de sprijin al acesteia: dento-parodontal sau mixt (dento-parodontal și muco-osos). Având în vedere că funcția principală a șeii este transmiterea presiunilor masticatorii la țesuturile de sprijin (dinții restanți și crestele edentate), principiul de design este funcționalitatea. Din conformarea șeii protetice derivă și alte funcții auxiliare consecutive designului: stabilizarea și menținerea protezei (prin bara de solidarizare și umărul capsei, prin utilizarea adeziunii și

folosirea tonicității musculare) precum şi funcția estetică, foarte importantă pentru pacient.

În funcție de spațiul vertical disponibil aspectul şeii poate să difere îndeosebi în zona primului dinte artificial care este de obicei aşezat deasupra capsei. Din şa face obligatoriu parte locaşul metalic în care este aşezată matricea din plastic. Dacă există suficient spațiu în plan vertical peste locaş se montează un dinte artificial de obicei din acrilat din garnitura prefabricată utilizată. De obicei acest dinte este necesar să fie mult subțiat pentru a nu „sparge" planul de ocluzie. Retuşurile se pot face şi la adaptarea ocluzală a protezei finite prin reducerea dintelui respectiv, dar din punct de vedere estetic este mai potrivit ca lipsa de spațiu să fie sesizată încă de la machetă deoarece o subțiere prea accentuată la final va face ca prin fața ocluzală a dintelui de pe capsă să transpară acrilatul roz al bazei. Dacă se constată acest lucru la faza de machetă, între fața ocluzală a dintelui artificial şi acrilatul bazei se poate pune un strat de acrilat alb pentru mascare.

Dacă spațiul vertical este restrictiv, pe suprafața ocluzală metalică a locaşului se pun retenții sub formă de perle şi se realizează un dinte artificial din compozit fotopolimerizabil cu sau fără stop ocluzal metalic (în funcție de spațiu); versantul acrilic al şeii va începe de la dintele artificial acrilic următor iar problema de estetică se va muta de pe suprafața ocluzală la nivelul coletului acestui prim dinte artificial. Dezavantajul major al dintelui din compozit este acela că îşi schimbă culoarea în timp, mai ales dacă pacientul este fumător sau nu respectă o igienă orală riguroasă.

În aceleaşi condiții de spațiu redus pe locaşul metalic al capsei special modelat în acest scop se poate arde direct ceramică cu condiția ca metalul din care se toarnă scheletul să fie unul ales special în acest scop. Această metodă este mai avantajoasă din punct de vedere estetic şi al stabilității dimensionale şi coloristice, însă necesită o atenție sporită la echilibrarea ocluzală şi în situația în care pacientul scapă din mână proteza dintele este foarte greu de reparat. Şi în această situație este

posibilă proiectarea stopului ocluzal metalic care are şi avantajul de a mai permite ajustări ocluzale finale.

În ceea ce priveşte relaţia şeii cu crestele edentate aceasta se poate afla **la distanţă** de creastă, în **contact intim** (faţa mucozală reproduce forma anatomică a mucoasei dacă şaua are sprijin strict dento-parodontal) sau în **contact funcţional** (faţa mucozală reproduce forma funcţională a mucoasei dacă şaua are sprijin mixt).

Şeile terminale au întotdeauna contact funcţional cu mucoasa şi osul subiacent; ele trebuie căptuşite periodic în funcţie de ritmul atrofiei fiecărui pacient, ritm monitorizat de medic în cadrul unui program de dispensarizare. Căptuşirea se face atunci când medicul constată (apăsând pe primul dinte artificial şi pe capătul şeii) că testul de rotaţie este pozitiv şi poate fi sau nu coroborată cu schimbarea matricelor.

Şeile suplimentare (frontale sau laterale) pot fi proiectate la distanţă de creastă sau în contact intim cu aceasta, în funcţie de situaţia clinică specifică fiecărui caz. De exemplu:

- o şa suplimentară frontală inferioară **care nu are sprijin pe capse la ambele capete** se poate proiecta la distanţă de creastă prin ataşarea dinţilor artificiali direct pe croşetul continuu iar pacientul nu va face incizie pentru a evita înfundarea;
- dacă se doreşte ca aceeaşi şa să aibă **sprijin mixt** ea se va conforma ca o şa acrilică tipică şi se va căptuşi periodic pentru a obţine componenta de sprijin muco-osos, pentru sprijinul dento-parodontal fiind responsabile pragurile orale;
- dacă proiectăm sprijin dento-parodontal pur avem nevoie de capse la ambele capete ale şeii suplimentare iar pacientul poate face incizie, dar creşterea numărului de capse complică designul protezei precum şi inserţia şi dezinserţia solicitând în plus dinţii restanţi.

În mod asemănător se argumentează şi designul unei şei suplimentare laterale, cu diferenţa majoră că aceasta trebuie să beneficieze obligatoriu de sprijin

dento-parodontal fiindcă se află într-o zonă de solicitare masticatorie; şaua suplimentară se va sprijini fie pe două capse, câte una la fiecare capăt, fie pe o bară pe care se poziționează o capsă (vertical sau orizontal), funcționând din punctul de vedere al sprijinului ca o punte dentară.

Pentru o breşă suplimentară laterală sau frontală veche (unde conformarea câmpului protetic este stabilizată) se poate conforma o şa al cărei versant să nu ajungă obligatoriu în fundul de sac ci să se oprească la nivelul coletelor dinților limitanți dacă efectul estetic este pozitiv. Dacă însă edentația este recentă şi se preconizează că osul se va mai modifica se va proiecta o şa acrilică cu design clasic, cu versant, pentru ca ulterior să poată fi căptuşită.

În edentația terminală, în funcție de breşele suplimentare, pot exista 3 tipuri de şei: terminală, laterală, frontală.

Designul şeilor suplimentare poate varia, în timp ce şaua terminală este proiectată după principiile de protezare a edentatului total pentru asigurarea sprijinului muco-osos optim.

Componentele şeii cu design clasic sunt: armătura metalică, baza acrilică şi dinții artificiali.

Armătura metalică are o formă de rețea pentru obținerea căreia se foloseşte ceară prefabricată; ea face parte din scheletul metalic şi pentru mascare se poate sau nu folosi un agent de mascare de culoare roz (efect estetic superior). (Fig. 4.15., 4.16., 4.17.). Funcțiile componentei metalice sunt asigurarea retenției pentru acrilatul bazei, a rezistenței mecanice şi a rigidității.

Baza acrilică asigură reducerea greutății totale a şeii şi estetica, permițând în acelaşi timp reparații, căptuşiri şi rebazări.

Dinții artificiali pot fi din acrilat, compozit sau porțelan. Dinții artificiali preiau presiunile masticatorii şi le transmit câmpului protetic prin intermediul bazei şeii. De asemenea au rol important în fizionomie, masticație, fonație şi prin completarea arcadelor.

Conceperea designului şeii terminale presupune:

1. extinderea marginilor până la nivelul mucoasei pasiv mobile, cu forma şi grosimea funcționalizate în scopul de a transmite presiunile de masticație pe o suprafață cât mai mare (prin folosirea lingurii individuale corect adaptate) (Fig. 4.18), de a împiedica pătrunderea alimentelor sub proteză şi retenția alimentelor la marginea şeii, obținându-se astfel o senzație de confort care contribuie la adaptarea rapidă a pacientului cu proteza.

2. extinderea pe tuberozitatea maxilară şi pe tuberculul piriform până la nivelul inserției ligamentare, în scopul de a obține un sprijin muco-osos mai eficient, stabilizare şi chiar menținere în cazul unei tuberozități maxilare retentive.

3. montarea dinților artificiali pe mijlocul crestei, cu o lățime în sens vestibulo-oral proporțională cu lățimea crestei, în raport de ocluzie normală sau inversă laterală (Fig. 4.19.) şi cu un relief ocluzal în funcție de antagoniști; numărul dinților artificiali montați trebuie să fie în raport cu cel al antagoniştilor sau chiar mai mic (cu un molar) dacă şaua terminală este lungă şi dacă antagoniştii sunt dinți naturali sau proteze fixe pentru a evita înfundarea exagerată a şeii în masticație.

Parametrii componentei metalice:

1. Lungime de 2/3 din lungimea crestei edentate;
2. Lățime de 2/3 din lățimea crestei edentate;
3. Distanță de 1 mm față de creastă;
4. Stop distal pe mijlocul crestei în zona distală pentru a evita modificarea poziției scheletului metalic în faza de îndesare a acrilatului. (Fig. 4.20.).



Fig. 4.15. Ceară prefabricată sub formă de rețea pentru şei.



Fig. 4.16. Agent roz de mascare a metalului şeii.

Fig. 4.17. Efectul estetic superior al colorării rețelei metalice în roz.

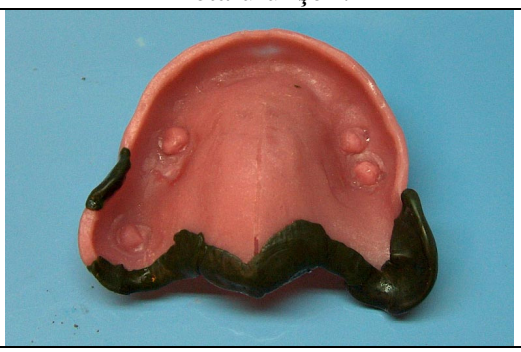

Fig. 4.18. Lingura individuală adaptată; utilizarea materialului termoplastic şi a stopurilor ocluzale este necesară pentru o repoziționare corectă în timpul amprentării.

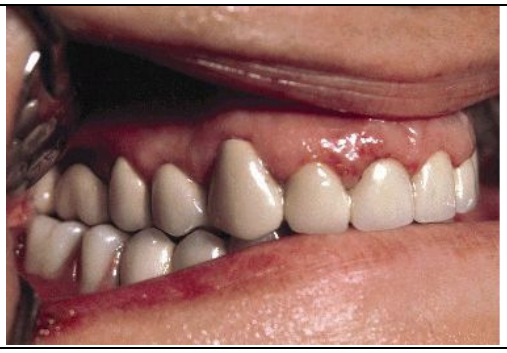

Fig. 4.19. Raport de ocluzie inversă laterală.

Fig. 4.20. Stop distal.

În edentația terminală cu breşă suplimentară laterală conceperea designului şeii laterale trebuie să țină cont de următorii factori:

1. Dimensiunea breşei edentate;

2. Numărul şi poziţia capselor utilizate.

Componenta metalică a şeii laterale poate avea formă de reţea cu ochiuri sau poate fi un călăreţ metalic cu faţa mucozală vestibulară în contact cu creasta, situaţie în care căptuşirea devine imposibilă. (Fig. 4.21, 4.22.).

Pe şaua laterală montarea dinţilor artificiali trebuie făcută strict pe mijlocul crestei, având o lăţime în sens vestibulo-oral proporţională cu aceea a crestei edentate şi armonizată dar nu neapărat identică cu a dinţilor limitanţi; numărul dinţilor artificiali depinde de lungimea breşei. Dacă este cazul dinţii se montează în ocluzie inversă laterală, cu un relief ocluzal în funcţie de al dinţilor antagonişti. (Fig. 4.23.).

Soluţia optimă este de cele mai multe ori solidarizarea dinţilor limitanţi de breşă cu ajutorul unei bare pe care capsa va fi poziţionată orizontal sau vertical (lingual sau palatinal), în funcţie de dimensiunea spaţiului vertical disponibil şi de dimensiunea dinţilor limitanţi de breşă. În această situaţie versantul şeii laterale poate fi uneori suprimat dacă edentaţia este veche, ţinând cont şi de faptul că în zona respectivă proteza va avea sprijin strict dento-parodontal, la fel ca o punte dentară. Bara serveşte la mărirea stabilităţii şi la o utilizare mai avantajoasă a spaţiului vertical deoarece oferă mai multe posibilităţi de a poziţiona capsa în sens mezio-distal. În această situaţie pe lângă dimensiunea spaţiului vertical disponibil se mai ţine cont şi de poziţia celeilalte capse de pe hemiarcada opusă; pentru simetrie, confort şi o funcţionare sincronizată se încearcă plasarea capsei de pe bară cât mai aproape posibil de cea contralaterală în sens sagital.

Menţinerea şeii proiectate cu bară se realizează cu ajutorul capsei. Călăreţul nu este activat în sensul menţinerii, dar se poziţionează la paralelograf în aceeaşi axă pentru a nu crea interferenţe la inserţie-dezinserţie. Şaua are aspectul unui dinte semifizionomic cu o suprafaţă ocluzală metalică (spaţiu vertical redus) sau total fizionomic. Adăugarea unui versant vestibular în această situaţie poate conduce, dacă nu este strict necesară, la complicarea designului protezei parţiale scheletate şi

la apariția unor eventuale interferențe cu procesul alveolar la inserție-dezinserție, fără a obține vreun beneficiu în ceea ce priveşte echilibrul protezei.

Fig. 4.21. Şa laterală clasică acrilică cu posibilitate de căptuşire într-o edentație recentă.

Fig. 4.22. Şa cu design modificat (bară cu călăreț) metalo-compozită.

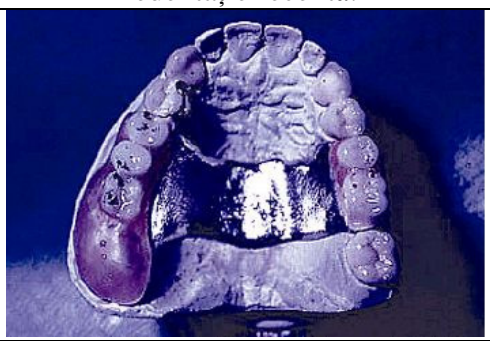

Fig. 4.23.Aspectul montării dinților.

Fig. 4.24. Aspectul barei de solidarizare cu capsă verticală.

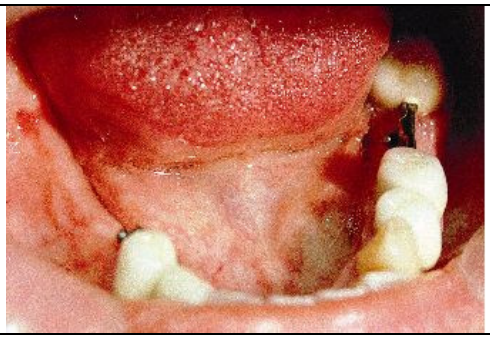

Fig. 4.25. Aspectul barei de solidarizare cu capsă orizontală.

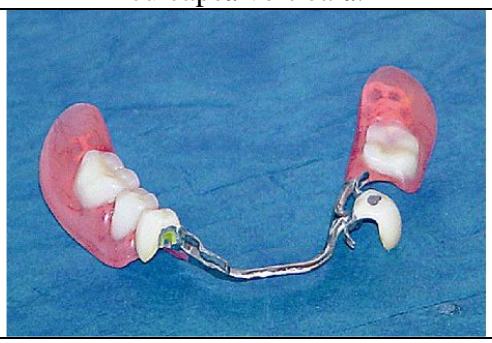

Fig. 4.26. Şa laterală metalo-compozită cu stop ocluzal metalic.

În funcție de numărul de capse pe care hotărâm să le utilizăm, se pot confecționa 2 tipuri de şei laterale.

Varianta 1 – utilizarea a două capse (câte una pe fiecare dinte limitant de breşă), prezintă dezavantaje atât din punctul de vedere al solicitării suplimentare a parodonțiului dinților stâlpi care nu mai beneficiază de solidarizare, cât şi din punctul de vedere al inserției protezei (datorită creşterii numărului de capse). Avantajul este că în situația unui unic dinte stâlp terminal al breşei suplimentare laterale care are un pronostic mai slab decât al celor meziali dar nu cât să se renunțe la el imediat (de exemplu 17: vezi Fig. 4.55.), acesta se poate extrage la un moment dat fără ca proteza să devină inutilizabilă; aceasta se transformă dintr-o proteză termino-laterală cu trei capse într-una biterminală cu două capse prin prelungirea şi transformarea şeii laterale într-o şa terminală.

Dacă folosim pentru breşa suplimentară laterală o singură capsă, aceasta va fi poziționată lateral sau vertical pe o bară care solidarizează dinții stâlpi, având rol în stabilizarea şi sprijinul dento-parodontal al protezei. Solidarizarea cu bară prezintă avantaje din punct de vedere al rezistenței parodonțiului dinților stâlpi şi al posibilității de a suprima versantul şeii pentru a obține o inserție facilă. (Fig. 4.24, 4.25.).

În edentația de clasa I sau a II-a cu breşă suplimentară frontală şaua frontală poate fi reprezentată de dinți adăugați pe croşetul continuu, poate fi o şa cu un călăreț pe o bară sau o şa clasică, metalo-acrilică. În cazul în care sprijinul este mixt, rețeaua metalică cu ochiuri va fi prevăzută cu un stop mucozal pe linia mediană similar celui distal de pe şaua terminală. Versantul şeii poate lipsi.

Dinții artificiali pot fi din porțelan, acrilat sau compozit fotopolimerizabil. Utilizarea dinților artificiali din porțelan din garnituri prefabricate este dificilă deoarece:

- Eventualele ajustări ocluzale sunt excluse, deoarece pierderea luciului uşurează aderența alimentelor, influențează negativ igiena şi creşte acțiunea forțelor de desprindere; toate manevrele de echilibrare ocluzală trebuie făcute pe seama dinților antagonişti;
- Greutate mare;

- Dintele de deasupra capsei rămâne foarte subțire (retenția este dificilă şi apare risc de fractură);
- În caz de fractură, reparația dintelui prefabricat din porțelan şi reataşarea sa la proteză sunt imposibile.

Folosirea compozitului fotopolimerizabil reprezintă o soluție mai potrivită pentru dintele artificial situat deasupra capsei, care se modelează deasupra lăcaşului metalic al matricei prevăzut cu retenții mecanice (perle). În situația unui spațiu vertical micşorat fața ocluzală poate rămâne metalică, având aspectul unei obturații de amalgam. În continuare pe şa se pot monta dinți din acrilat sau porțelan. (Fig. 4.26.).

Dinții artificiali din acrilat din garnituri prefabricate au o greutate mică şi permit ajustări ocluzale. În situația unui spațiu vertical micşorat folosirea unui dinte din acrilat deasupra capsei lasă să transpară prin fața ocluzală subțiată acrilatul roz al bazei şeii şi necesită o mascare cu acrilat alb. (Fig. 4.27.).

Dificultățile de estetică în folosirea dinților artificiali pot fi depăşite prin armonizarea culorii acestora cu cea a dinților naturali; totuşi, armonizarea culorii dinților artificiali confecționați din materiale diferite şi ulterior şi cu a dinților naturali este dificilă, ținând cont de modul diferit de reflectare a luminii pe şi prin aceste materiale. (Fig. 4.28.).

În situația restaurării breşei laterale a unei edentații de clasa a II-a cu o modificare designul şeii depinde de dimensiunea breşei edentate şi de poziționarea capsei. Restaurarea edentației clasa a II-a cu o breşă suplimentară se poate realiza cu sau fără închiderea breşei laterale cu o punte dentară.

În cazul în care am opta pentru închiderea breşei laterale cu o punte, am avea **2 soluții posibile** pentru restaurarea breşei terminale unilaterale:

A. o proteză parțială scheletată menținută şi stabilizată unilateral, soluție care ar putea avea 3 consecințe nedorite:

I. Pacientul preferă instinctiv să facă masticație unilaterală pe partea cu puntea (efecte nedorite asupra ATM) şi poartă proteza doar pentru completarea arcadelor, obligând dinții de pe zona contralaterală să intre în hipofuncție (efecte nedorite asupra parodonțiului).

II. Pacientul nu poartă proteza, ceea ce reprezintă un eşec în tratament.

III. Datorită volumului redus şi datorită menținerii şi stabilității mai reduse proteza poate fi uşor înghițită.

B. o proteză parțială scheletată menținută şi stabilizată bilateral cu ajutorul unui croşet tip Bonwill aplicat pe puntea modelată special cu lăcaşe, praguri şi retentivități. Acest tip de concepere este de asemenea dezavantajos deoarece:

I. Este mai inestetic.

II. Asocierea capsă-croşet complică inserția.

III. Pacientul poate evita să poarte proteza şi face masticație unilaterală pe punte iar în spațiile retentive ale lăcaşelor şi pragurilor se depune tartru.

Într-o edentație de clasa a II-a molară se poate restaura breşa terminală cu ajutorul unei punți în extensie distală de dimensiunea unui al treilea premolar, cu premolarii 1 şi 2 dinți stâlpi solidarizați, dacă antagonist se află o edentație de molarii 2 şi 3 şi extensia respectivă va realiza unitate masticatorie cu antagonistul (molarul de 6 ani), împiedicându-l să migreze.

Totuşi această variantă va mobiliza mai rapid dinții stâlpi printr-o mişcare rotatorie, deoarece extensia nu poate beneficia de sprijinul muco-osos şi de stabilizarea pe care o are un versant de şa terminală.

Fig. 4.27. Transparența acrilatului roz al bazei prin fața ocluzală subțire a primului dinte de pe șaua terminală.	Fig. 4.28. Armonizarea culorii dinților artificiali confecționați din materiale diferite și a celor naturali restanți – efect estetic superior.
Fig. 4.29. Edentație clasa a II-a cu două breșe suplimentare laterale.	Fig. 4.30. Aspectul preparațiilor – caninul ca dinte stâlp mezial.
	
Fig. 4.31. Modificarea designului șeilor laterale (corp de punte combinat cu călăreț pe bară).	Fig. 4.32. Aspect estetic deosebit datorat inclusiv designului șeii laterale.

Funcția estetică a șeii

Este cunoscut faptul că limita estetică a protezei parțiale (acrilice sau scheletate) se află între ultimul dinte stâlp și primul dinte artificial deoarece aici rămâne întotdeauna un spațiu gol inestetic corespunzător unei hemipapile

interdentare atrofiate postextracțional. Micşorarea acestui spațiu poate fi făcută prin proiectarea protezei cu planuri de ghidare şi prin alegerea axei de inserție astfel încât la o anumită înclinare a modelului să minimalizăm retentivitățile distale ale dintelui stâlp de care să ne putem apropia cât mai mult cu şaua. Eliminarea completă a spațiului este însă imposibilă tot din rațiuni estetice (nu putem apropia oricât de mult dintele artificial de dintele stâlp - aspect nenatural) şi din rațiuni biomecanice şi de confort (nu putem îndepărta foarte mult axa de inserție de planul vertical). În acest cadru limitativ devin importante o serie de artificii estetice menite să creeze iluzia unei dentiții cât mai naturale.

În cazul în care spațiul inestetic dintre şa şi dintele stâlp este exagerat de vizibil (cel mai frecvent în situația în care avem ca dinte stâlp caninul) designul şeii se poate modifica în funcție de criterii estetice cu rezultate foarte bune care să nu altereze funcționalitatea şi care depind desigur şi de talentul tehnicianului (Fig. 4.29, 4.30, 4.31, 4.32.). Şeile suplimentare mici (unidentare) situate pe aceeaşi hemiarcadă se pot închide cu punți iar pentru cele mai lungi şi situate pe hemiarcada opusă designul poate fi diferit în funcție de prezența capsei pe bară. Criteriile estetice şi cele funcționale trebuie să funcționeze într-o armonie pe care din punct de vedere conceptual numai medicul o poate determina, urmând ca tehnicianul să o realizeze iar pacientul să o întrețină.

Funcția estetică a şeii este îndeplinită prin caracteristicile acesteia de design dintre care unele sunt subînțelese şi vin din construcția propriu-zisă, însă altele depind de talentul tehnicianului şi de cerințele medicului şi sunt oarecum facultative; realizarea lor creşte însă mult valoarea fizionomică a protezei. Prima caracteristică a şeii din care derivă un rezultat estetic este volumul însuşi, prin care aceasta „umple" golul lăsat de extracții şi susține astfel țesuturile periorale, restabilindu-le plenitudinea. Indiferent de cât de nepotriviți de culoare sau formă ar fi dinții artificiali aleşi sau cât de transparent acrilatul şeii, acest efect de susținere a muşchilor este un fapt câştigat prin purtarea protezei şi contribuie în mod deosebit la aspectul facial normal al pacientului.

Pentru pacientul căruia i se adresează proteza scheletată cu sisteme speciale nu este însă suficient acest lucru şi medicul trebuie să caute împreună cu tehnicianul artificii de estetică astfel încât proteza să fie nesesizabilă de către un nespecialist situat la o distanţă normală de conversaţie. Această discuţie despre estetică începe chiar de la a doua şedinţă de consultaţie când i se explică pacientului că proteza va fi cu atât mai vizibilă cu cât ultimii dinţi restanţi se află mai aproape de linia mediană şi i se arată fotografii pentru ca acesta să aibă timp să integreze mental atât aspectul protezelor cât şi faptul că alţi pacienţi le utilizează fiind mulţumiţi. Următorul pas este analiza la paralelograf astfel încât axa de inserţie aleasă să ţină cont în afară de celelalte criterii funcţionale şi de cel estetic (micşorarea spaţiului dintre ultimul dinte stâlp şi primul dinte artificial).

Alegerea materialului din care se vor realiza elementele de agregare (coroane sau punţi pe dinţii stâlpi) influenţează de asemenea rezultatul estetic şi depinde direct de topografia dinţilor restanţi deoarece în mod evident restaurarea va fi cu atât mai dificilă cu cât aceştia sunt mai aproape de linia mediană. Dinţii stâlpi pot fi restauraţi cu coroane de acoperire mixte semi- sau total fizionomice a căror componentă fizionomică poate fi acrilică, din compozit sau din porţelan. În mod evident calităţile porţelanului în ceea ce priveşte atât estetica pe termen lung cât şi biocompatibilitatea sunt superioare celorlalte două materiale, datorită suprafeţei netede şi stabilităţii sale în mediul bucal.

Materialul din care se restaurează dinţii stâlpi condiţionează alegerea celui din care se realizează cel puţin primul dinte artificial al şeii sau, dacă nu, oricum constituie un punct de discuţie cu pacientul care trebuie avertizat asupra faptului că armonizarea culorii dinţilor artificiali cu cea a dinţilor naturali restanţi intacţi (integri) precum şi armonizarea culorii dinţilor artificiali stâlpi sau ai protezei confecţionaţi din materiale diferite este dificilă şi imposibil de realizat perfect din cauza modului diferit de reflectare a luminii pe şi prin aceste materiale.

Dinţii din porţelan din garnituri prefabricate au în general o utilizare dificilă şi indicaţii limitate deoarece eventualele ajustări ocluzale la faza de probă a

machetei sau de aplicare a protezei la gata sunt excluse (pierderea luciului uşurează aderența alimentelor, influențând negativ igiena şi crescând forțele de desprindere); de asemenea au şi o greutate mare care se adaugă la cea a scheletului şi este importantă mai ales la maxilar unde potențează forța de gravitație. Dintele de deasupra capsei rămâne foarte subțire (retenție dificilă şi risc de fractură) iar reparația este aproape imposibilă în caz de fractură. Totuşi se pot utiliza mai ales dacă maxilarul antagonist urmează să fie restaurat ulterior cu dinți din acrilat sau compozit şi echilibrarea ocluzală finală se va face pe baza acestora, sau dacă beneficiem de un articulator foarte performant şi de o înregistrare extrem de corectă a dinamicii mandibulei.

Dinții artificiali din compozit fotopolimerizabil există în garnituri prefabricate sau pot fi modelați direct pe scheletul metalic prevăzut cu retenții. Se poate spune că reprezintă soluția de elecție pentru dintele artificial situat deasupra capsei, situație în care se modelează deasupra lăcaşului metalic al matricei pe care se află retențiile mecanice (perle). Avantajul acestei soluții este evident: în situația unui spațiu vertical de cele mai multe ori mai degrabă redus, modelarea dintelui direct peste lăcaşul metalic este economică dimensional şi rezistentă comparativ cu alegerea unui dinte artificial prefabricat a cărui față mucozală ar trebui subțiată până la transparența feței ocluzale. În situația unui spațiu vertical deosebit de redus fața ocluzală poate rămâne metalică, având aspectul unei obturații de amalgam. În continuare pe şa se pot monta dinți din acrilat sau compozit. Dacă se doreşte montarea unor dinți de porțelan este mai bine din punct de vedere estetic ca dintele de pe capsă să fie tot din porțelan ars direct pe scheletul metalic.

Cea mai comodă utilizare şi în acelaşi timp deosebit de estetică o au dinții din acrilat din garnituri prefabricate. Din păcate însă în situația unui spațiu vertical micşorat dintele situat deasupra capsei rămâne foarte subțire (transpare acrilatul roz al şeii). Dinții din acrilat permit ajustări ocluzale şi au o greutate mică iar posibilitatea de a se desprinde de acrilatul şeii este redusă datorită dublei retenții chimice şi mecanice. Principalul lor dezavantaj este uzura în timp atât din punct de

vedere funcțional (reducerea cuspidării inițiale a suprafețelor ocluzale) cât şi estetic (modificări de formă şi pe termen lung chiar de culoare).

În general cele trei materiale de restaurare au caractere diferite iar alegerea trebuie să se facă individualizat cazului clinic respectiv, punând în balanță avantajele şi dezavantajele şi luând o decizie competentă pe care ulterior să o prezentăm pacientului. Criteriul estetic nu este unic în alegerea materialului de restaurare, o la fel de mare influență având-o criteriile biomecanic şi funcțional.

Informarea pacientului asupra caracteristicilor protezei nu trebuie să fie înțeleasă ca o împărțire a competenței şi a responsabilității decizionale între medic şi pacient, deoarece pacientul nu dispune de o opinie profesionistă asupra subiectului decât dacă întâmplător este medic dentist. Pacientul nu poate avea asupra proiectului protezei decât o părere subiectivă bazată pe aşteptările sale estetice (care pot fi foarte nerealiste) şi nu una obiectivă care să includă criterii funcționale. A lăsa pacientul să hotărască singur este din punct de vedere strict terapeutic greşit; chiar dacă poate fi comod şi pe moment acesta va fi mulțumit pe viitor va deveni dominant, apoi nesigur şi în timp îşi va pierde încrederea în competența medicului; de asemenea îi va reproşa acestuia orice aspect în neconcordanță cu aşteptările sale pe motiv că el, pacientul, nu este de profesie şi nu avea de unde să ştie că se va întâmpla aşa – ceea ce este oricum evident de la început.

Este periculos şi neprofesionist să lăsăm pacientul să ia decizii în proiectul protezei, fie ele şi parțiale, pentru că în orice plan de tratament medicul este cel care trebuie să dețină controlul atât pentru binele pacientului cât şi pentru al medicului însuşi. Dacă fiecare pacient va încerca să ne impună propria viziune asupra tratamentului protetic iar noi vom accepta acest lucru, în scurtă vreme vom uita noi înşine cum ar trebui acesta conceput de vreme ce este oricum inutil, iar din păcate la finalul tratamentului pacientul ne va responsabiliza pentru orice insucces. În concluzie pacientul trebuie să fie informat corect şi complet asupra planului de

tratament, iar dacă nu poate fi făcut să înțeleagă şi să accepte soluția propusă de noi are oricând conform legii dreptul la o a doua opinie.

4. 3 . Proiectarea sprijinului

Sprijinul sau suportul unei proteze poate fi în general de 4 tipuri: muco-osos, dento-parodontal, mixt sau pe implanturi. La proteza parțială scheletată cu **capse reziliente** sprijinul este **mixt rigid**. Dintre sistemele speciale simple, capsa rezilientă este singurul care acționează şi ca un ruptor de forțe deoarece forma sferică a patricii precum şi consistența mai moale a matricei din plastic permit o uşoară înfundare a şeii terminale fără exercitarea unui efect de pârghie asupra dintelui stâlp. Acest grad de mişcare trebuie să fie însă atât de redus, încât să nu fie observabil nici de către pacient, nici de către medic (testul de rotație). Dacă din proiectul protezei lipsesc pragurile orale proteza se va înfunda exagerat torsionând parodonțiul dinților stâlpi, ceea ce va conduce mai întâi la uzarea frecventă a matricelor şi atrofia accelerată a crestei terminale, iar secundar la pierderea protezei prin pierderea dinților stâlpi sau fractura capsei.

În ceea ce priveşte breşele suplimentare ale edentației terminale, şaua frontală sau laterală este sprijinită pe dinți la ambele capete iar fața ei mucozală este fie la distanță de creastă (bară cu călăreț), fie are un contact intim (şa acrilică clasică); în această situație proteza are pe breşa respectivă un sprijin strict dento-parodontal şi se comportă din acest punct de vedere ca o punte dentară.

Sistemele de capse de diferite tipuri permit un uşor grad de mişcare şi protejează astfel dinții stâlpi, atâta timp cât acest grad de mişcare este privit ca o supapă de protecție şi nu ca un mijloc de a ancora o proteză incorect confecționată. Într-o edentație terminală va exista obligatoriu un grad de mişcare a capătului distal al şeii (dat de diferența de rezilință între cele două țesuturi de sprijin) dar acesta trebuie minimalizat (extinderea corectă a bazei în limite maxim funcționale,

folosirea modelului corijat, proiectarea protezei cu praguri orale, căptuşirea iniţială şi/sau periodică a şeii). Gradul de înfundare a capătului distal al şeii terminale trebuie să fie atât de minimalizat încât să nu poată fi observat de către medic la un examen clinic al pacientului şi al ocluziei, iar pacientul să nu îl perceapă în timpul masticaţiei. Chiar şi în cazul unei proteze corect confecţionate va exista desigur o tendinţă de a exercita forţe de forfecare pe rădăcină dar transformarea acestor forţe în mişcări reale depinde de corectitudinea planului de tratament, ţinând cont de aspecte biologice şi protetice, mai mult decât de sistemul în sine.

4. 3. 1. Sprijinul muco-osos

Efectele pe termen lung ale unei proteze cu sprijin strict muco-osos sunt atrofia osului alveolar şi apariţia mucoasei balante. În special la mandibulă protezele parţiale cu sprijin strict muco-osos (de ex. proteza parţială acrilică menţinută şi stabilizată cu croşete de sârmă cervico-alveolare, aşa cum se întâmplă de obicei, adică fără componente care trec peste faţa ocluzală şi care să realizeze sprijin dento-parodontal) trebuie să fie considerate o ultimă soluţie ca tratament protetic de durată. La maxilar palatul dur oferă o zonă mai mare de sprijin, însă uneori chiar şi aici efectele nefavorabile ale sprijinului strict muco-osos se instalează relativ rapid. Proteza cu sprijin strict muco-osos se poate folosi însă cu succes pe termen scurt ca proteză imediată, provizorie, de diagnostic sau de tranziţie la supraproteză sau proteză totală.

În edentaţia terminală protezată cu o proteză scheletată cu capse reziliente sprijinul muco-osos este prezent în asociere cu cel dento-parodontal alcătuind împreună sprijinul mixt al protezei. Sprijinul muco-osos corect se obţine prin :

1. extinderea şeilor terminale în limite maxim funcţionale (prin folosirea lingurii individuale corect extinse şi adaptate şi prin executarea unei amprente definitive modelate funcţional, cel mai frecvent cu material siliconic de consistenţă medie) (Fig. 4.33.) ;

2. căptuşirea şeilor: imediată (dacă testul de rotaţie este pozitiv proteza se căptuşeşte în şedinţa de aplicare) sau periodică (este obligatorie dispensarizarea pacientului pentru verificarea periodică a testului de rotaţie care se pozitivează în timp consecutiv atrofiei; cu cât lipsesc mai mulţi dinţi şi şaua protezei este mai lungă, cu atât mai scurte vor fi perioadele între programările la control) (Fig. 4.34.);

3. evaluarea stres-ului ocluzal în funcţie de status-ul maxilarului antagonist. Dacă antagoniştii sunt dinţi naturali forţa masticatorie va fi foarte puternică şi va accentua înfundarea şeii terminale; o protezare fixă va exercita de asemenea o forţă puternică în timp ce cea exercitată de o proteză mobilă va fi mai redusă. De aceea, în situaţia în care ne aşteptăm la forţe masticatorii puternice şi dacă nu există pericol de migrare a antagoniştilor se va renunţa la montarea ultimului molar (molarul doi) pe şaua terminală a protezei (Fig. 4.35.).

Sprijinul muco-osos al protezei terminale cu capse este potenţat de cel dento-parodontal în sensul că elemente ale protezei proiectate special pentru obţinerea sprijinului dento-parodontal ajută la realizarea corectă şi la menţinerea constantă pe termen lung a sprijinului muco-osos. La proteza terminală cu capse trebuie evitate uzura excesivă a matricei şi apariţia basculării prin înfundare prin:

1. includerea pragurilor orale, simple sau duble, precum şi a interlock-urilor în proiectul protezei;

2. alegerea unui număr suficient de dinţi stâlpi în funcţie de status-ul clinic şi parodontal;

3. montarea unui număr mai redus de dinţi artificiali pe şaua terminală în funcţie de status-ul maxilarului antagonist;

4. reprogramarea periodică a pacientului pentru căptuşirea şeii terminale şi înlocuirea matricelor uzate.

Revenirea mucoasei în urma presiunilor masticatorii este diferită de cea a dinţilor. În condiţiile optime ale unei şei corecte extinse maxim funcţional mucoasa îşi revine de 20 de ori mai greu decât dinţii stâlpi la aceeaşi solicitare pentru că suportă o comprimare care determină o deplasare mai mare de 20 de ori mai mare

(rezilienţă) decât aceea a unui dinte în spaţiul său periodontal; iată de ce obţinerea unui sprijin muco-osos optim este atât de importantă. În situaţia în care se realizează şei mai mici decât limitele câmpului protetic mucoasa va suferi modificări mai rapide şi mai grave şi de asemenea osul alveolar îşi va accelera atrofia deoarece va creşte presiunea pe unitatea de suprafaţă.

4. 3. 2. Sprijinul dento-parodontal

Sprijinul dento-parodontal se bazează pe aparatul de susţinere a dinţilor stâlpi, pe ţesuturile lor parodontale. Forţele transmise în axul lung al dintelui distribuie tensiunile ligamentelor periodontale care stimulează funcţional prin tracţiune osul alveolar. Este forma cea mai fiziologică de sprijin şi trebuie folosită oricând este posibil.

În cazul protezelor menţinute, sprijinite şi stabilizate cu capse reziliente sprijinul dento-parodontal se obţine în 3 moduri:

1. realizarea, prin frezaj la paralelograf în axa de inserţie-dezinserţie, a pragurilor orale pe coroanele solidarizate turnate împreună cu matricea sau patricea capsei. Pragurile orale se realizează pe faţa internă a machetei dinţilor stâlpi şi se prelungesc între dinţi în zona aproximală unde dacă înălţimea coronară permite se frezează interlock-uri (Fig. 4.36.). Braţul care se sprijină pe prag aparţine protezei şi pe lângă sprijinul dento-parodontal are şi rolul de a reface morfologia coroanei respective contribuind la integrarea biologică a piesei protetice;

2. frezajul interlock-urilor la paralelograf în axa de inserţie-dezinserţie (Fig. 4.36.);

3. poziţionarea a câte o capsă pe fiecare dinte stâlp limitant breşei sau a unei singure capse dar pe o bară care solidarizează dinţii limitanţi ai breşei suplimentare astfel încât sistemul să acţioneze pe hemiarcada respectivă ca o punte dentară (Fig. 4.38., 4.39.).

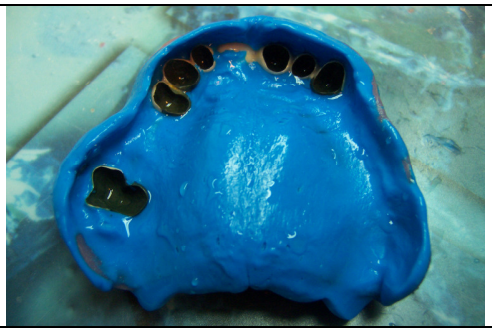

Fig. 4.33. Amprenta cu silicon de consistență medie în lingură individuală corect extinsă şi adaptată.

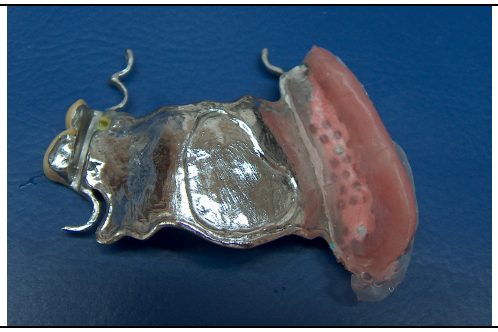

Fig. 4.34. Căptuşire periodică (în faza anterioară prelucrării).

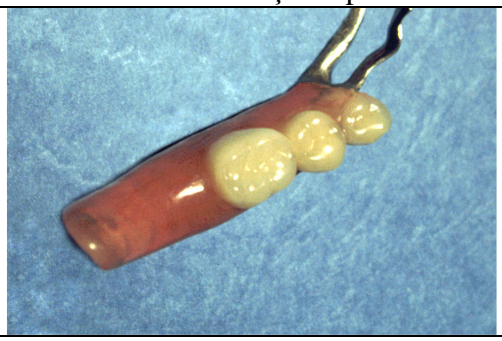

Fig. 4.35. Şa terminală pe care s-a montat numai molarul unu pentru a limita înfundarea capătului distal.

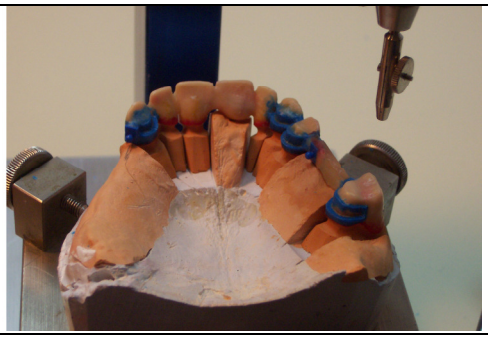

Fig. 4.36. Praguri orale frezate pe machetă la paralelograf în axa de inserție a protezei.

Fig. 4.37. Aspectul interlock-urilor.

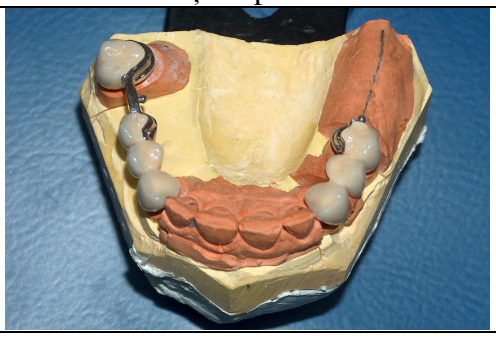

Fig. 4.38. Solidarizarea cu bară a dinților limitanți ai breşei suplimentare laterale.

Rolul pragurilor orale :

1. sprijin dento-parodontal;

2. menținere indirectă: potențează acțiunea sistemelor de menținere directă;

3. rol contrabasculant;

4. ghid la inserția și dezinserția protezei;

5. distribuire a stress-ul masticator pe mai mulți dinți stâlpi protejându-i pe cei limitanți de breșă;

6. moderarea efectului de pârghie al sistemelor speciale.

Interlock-ul este situat aproximal între doi dinți stâlpi vecini sau pe fața aproximală a unui dinte limitant și este frezat pe macheta elementelor de agregare. **Frezajul se realizează la paralelograf odată cu al pragurilor orale în axa unică de inserție-dezinserție a protezei**. Rolul interlock-ului:

1. sprijin dento-parodontal;

2. menținere (prin fricțiunea între pereții săi interni și externi);

3. potențarea legăturii între componenta fixă și cea mobilă a restaurării.

Avantajele pe care le oferă conceperea protezei cu interlock-uri sunt :

1. prevenirea îndoirii conectorului principal (rigidizare);

2. ghidarea protezei la inserție-dezinserție (confort pentru pacient, scade riscul de deformare);

3. asigurarea stabilizării protezei la forțele de forfecare.

Ca dezavantaj minor se poate menționa că un interlock care din motive de spațiu vertical restrâns se lasă închis la bază poate retenționa uneori resturi alimentare în cazul în care pacientul uită să-și pună proteza.

Poziționarea capsei pe o bară care solidarizează dinții stâlpi ai unei breșe suplimentare într-o edentație de clasa a II-a prezintă câteva avantaje deloc de neglijat. Bara de solidarizare face ca dinții respectivi să răspundă solicitărilor masticatorii ca un monobloc și deci le potențează rezistența parodontală.

Pe de altă parte, fără a avea rol în menținerea protezei, bara are totuși un important efect de stabilizare orizontală prin însuși design-ul său și poziționarea pe mijlocul crestei. Un alt avantaj deloc neglijabil este acela că folosirea acestui tip de design permite realizarea menținerii pe hemiarcada respectivă cu ajutorul unei singure capse ceea ce este atât suficient pentru a păstra proteza pe câmp în masticație cât și economic, un singur sistem fiind evident mai ieftin decât două.

De asemenea este evident că atât execuția protezei cât şi inserția şi dezinserția ei de către pacient vor fi cu atât mai dificile cu cât numărul de sisteme speciale este mai mare.

Fig. 4.39. Poziționarea a câte o capsă pe fiecare din dinții limitanți ai breşei suplimentare laterale.

Fig. 4.40. Aspectul şeii laterale cu câte o capsă la fiecare capăt.

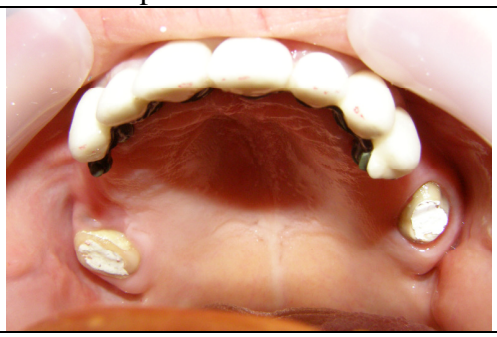

Fig. 4.41. Secționarea coroanelor dinților stâlpi distali cu implantare redusă şi realizarea unei supraproteze scheletate.

Fig. 4.42. Punte totală în extensie distală incorectă (număr insuficient de dinți stâlpi).

Fig. 4.43. Aspectul câmpului protetic după ablația punții.

Fig. 4.44. Extracția a doi din cei cinci dinți stâlpi (13 fractură, 25 mobilitate în ax).

Există însă şi situaţii în care nu putem beneficia de avantajele solidarizării cu bară şi anume :

1. când dintele stâlp distal este într-o situaţie diferită de cei meziali şi are un prognostic mai slab şi chiar un grad de mişcare care îi poate compromite şi pe aceştia; soluţia este fie montarea a două capse la extremităţile şeii (Fig.4.39., 4.40.) fie realizarea unei supraproteze parţiale prin secţionarea dintelui distal astfel încât solicitarea să scadă odată cu reducerea pârghiei corono-radiculare iar dintele să mai poată oferi sprijin dento-parodontal protezei (Fig. 4.41.) .

2. când breşa suplimentară este o breşă frontală de dimensiune prea mare pentru a putea fi închisă prin ataşarea unui dinte artificial pe conectorul principal iar curbura crestei edentate respective nu permite plasarea unei bare rectilinii pe mijlocul său. Soluţia este plasarea a câte o capsă la fiecare extremitate a şeii.

În situaţia în care plasăm câte o capsă la fiecare extremitate a şeii acea parte a sistemului care realizează o uşoară stabilizare (mult mai redusă decât cea oferită de bară) este umărul capsei.

4. 3. 3. Sprijinul mixt

Obţinerea corectă a sprijinului mixt (muco-osos şi dento-parodontal) al protezelor parţiale scheletate este dificilă şi constituie de cele mai multe ori motivul pentru care medicii preferă realizarea unei punţi în extensie distală într-o situaţie clinic nepotrivită (Fig. 4.42., 4.43., 4.44.), chiar dacă efectele pe termen lung asupra ADM sunt grave. Diferenţa obiectivă şi problematică între cele 2 tipuri de sprijin îl face pe medic să accepte sugestia pacientului de a realiza o protezare fixă chiar dacă este o soluţie eronată. Pacientul adoptă desigur repede o astfel de recomandare deoarece protezarea fixă acoperă o suprafaţă mult mai redusă, este mai puţin voluminoasă şi nu trebuie scoasă pentru igienizare, dar nu poate evalua (spre deosebire de medic) consecinţele acestei soluţii greşite asupra propriei dentiţii.

Obținerea corectă a sprijinului mixt depinde de respectarea câtorva reguli de concepere a protezei scheletate: acoperirea maxim funcțională a țesuturilor moi de către șaua terminală, folosirea corectă a mijloacelor de menținere directă precum şi proiectarea celor de menținere indirectă care trebuie să fie la o cât mai mare distanță de şa.

Este necesar ca la examenul clinic medicul să măsoare rezilienţa mucoasei în zona distală şi să studieze anatomia câmpului protetic respectiv pentru a poziționa corect conectorul principal în raport cu elemente ca torusuri, rugi, rafeu median.

Problema care complică sprijinul protezei terminale este diferența majoră între cele 2 suporturi: cel dento-parodontal şi cel muco-osos. Din cauza acestei diferențe la o proteză concepută fără elemente contrabasculante direcționarea inițială a forțelor în axul lung se pierde iar stres-ul ocluzal devine paraxial. Menținerea unui sprijin mixt corect odată obținut nu mai depinde însă doar de medic ci şi de pacient, care trebuie să fie instruit, dar şi motivat şi să înțeleagă importanța prezentării regulate la consultație la intervalele stabilite cu medicul şi care sub nici un motiv (voluntar sau involuntar) nu trebuie să modifice forma protezei.

Proteza terminală tinde să se rotească în jurul a trei linii fulcrum: sagitală, laterală şi transversală. Componentele protezei trebuie proiectate astfel încât să se opună eficient acestor rotații sau să le prevină apariția. Proteza scheletată trebuie să aibă un proiect cât mai simplu şi mai eficient.

4. 4. Proiectarea menținerii

Conceperea menținerii protezei terminale cu capse este o parte integrantă a planului de tratament şi este în sarcina medicului. Planificarea menținerii acestui tip de proteză priveşte atât **elementele de agregare** care se mențin prin paralelism,

fricțiune şi cimentare (ca orice proteză fixă), cât şi proteza **mobilizabilă propriu-zisă** pentru care se proiectează elemente de menținere directă şi indirectă. Elementele de menținere directă sunt reprezentate de capse cu matrice rezilientă iar cele de menținere indirectă de planurile de ghidare, brațele opozante şi interlock-urile frezate la paralelograf în axa de inserție-dezinserție a protezei.

Protezarea edentației terminale (clasa I şi a II-a Kennedy) cu ajutorul unei proteze parțiale scheletate menținută şi stabilizată cu capse reziliente este o metodă de tratament care oferă atât versatilitate şi funcționalitate designului cât şi stabilitate a restaurării protetice pe termen lung. Revenirea pacientului în cabinetul de medicină dentară este necesară periodic deoarece prin schimbarea matricei reziliente şi prin căptuşirea periodică a şeilor terminale proteza îşi recapătă caracteristicile funcționale inițiale.

Un sistem special de precizie este definit ca un dispozitiv format din două componente matrice-patrice care sunt fabricate în scopul de a oferi menținere, sprijin şi stabilizare unei proteze (The glossary of prosthodontic terms, Academy of Prosthodontics, 2005). Sistemele speciale de tip capsă pot fi reziliente (mai moderne) sau nereziliente. Spațiul necesar folosirii sistemelor de capse este în general considerat de aproximativ 5 mm; acest tip de sistem special există prefabricat în mai multe dimensiuni.

Pentru ca o proteză parțială scheletată (PPS) să fie purtată de pacient în condiții de confort şi să-şi îndeplinească cu succes scopul funcțional, aceasta trebuie să fie cât mai stabilă în timpul actelor funcționale ale aparatului dento-maxilar. Indiferent dacă este vorba de o proteză fixă sau mobilizabilă, medicul trebuie să planifice felul în care aceasta va rezista tendințelor de desprindere de țesuturile pe care se sprijină. Protezarea fixă îşi câştigă menținerea cu ajutorul înălțimii coronare şi al paralelismului preparațiilor pe dinții stâlpi (fricțiune) şi secundar cu ajutorul filmului subțire de material de cimentare. Proteza mobilizabilă îşi poate obține menținerea în mult mai multe moduri. **Proteza mobilizabilă scheletată cu capse reziliente foloseşte ca mijloc principal de menținere acest**

sistem special de precizie extracoronar tip matrice-patrice (Fig. 4.45., 4.46., 4.47., 4.48.).

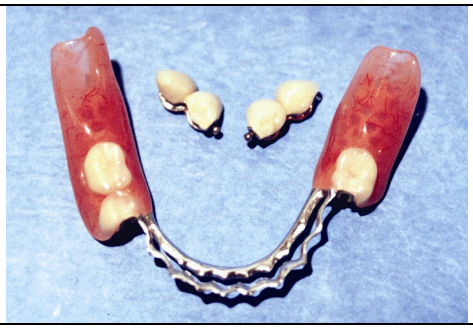

Fig. 4.45. Aspectul protezei şi al elementelor de agregare fixe.

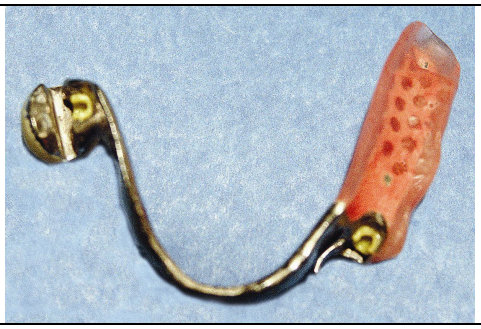

Fig. 4.46. Aspectul matricelor montate în lăcaşele metalice.

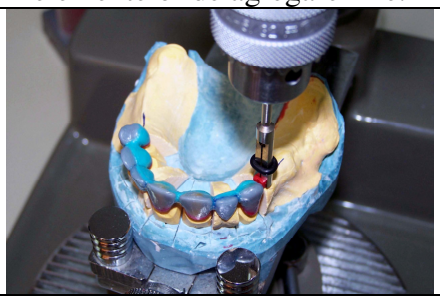

Fig. 4.47. Aplicarea şi lipirea machetei prefabricate calcinabile a patricii în axa de inserție la paralelograf cu pensa specială.

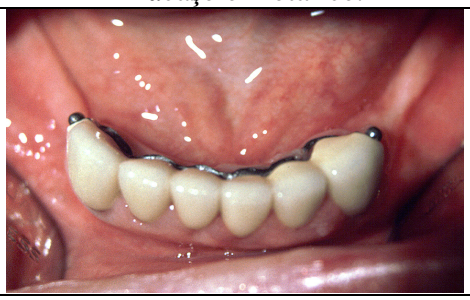

Fig. 4.48. Aspect intraoral al patricilor sistemului de menținere.

Sistemele speciale de tip capsă pot fi total metalice sau cu componente din polimeri. Folosirea componentelor din polimeri prezintă cel puțin două avantaje:

1. sunt mai reziliente şi deci protejează dinții stâlpi de suprasolicitări; legătura între componente este rigidă, dar nu foarte rigidă cum se întâmplă la cele total metalice;

2. matricile pot fi cu uşurință schimbate periodic când se uzează şi astfel sistemul (deci proteza) îşi recâştigă menținerea inițială (avantaj financiar şi biologic pentru pacient care nu este obligat să reia tratamentul de la capăt atunci când se uzează capsele). Perspectiva de a relua un tratament consumator de timp şi

costisitor îl face de obicei pe pacient să amâne mult prezentarea la medic ceea ce are efecte negative asupra țesuturilor de suport (dinți şi creste).

3. matricile sunt oferite de fabricant cu diferite rezilienţe (de obicei trei tipuri: matrici moi, normale şi tari); de elecţie sunt cele normale. Rezilienţele sunt codate pe culori diferite de la o firmă producătoare la alta. Medicul trebuie să cunoască sistemul special cu care se lucrează. În funcţie de situaţia parodonţiului dintelui stâlp respectiv şi de numărul de patrici utilizate (număr mare – matrici moi) medicul comandă laboratorului ce tip de matrici să insere pe proteza la gata.

Se consideră că proteza are o menţinere eficientă dacă nu se desprinde involuntar de pe câmpul protetic atunci când pacientul efectuează masticaţia alimentelor lipicioase (de ex. făinoase rafinate). Trecerea de la croşete la sisteme speciale de menţinere este determinată în primul rând de criterii estetice (vizibilitatea excesivă a braţului activ semirotund al croşetului) şi nu de eficienţa menţinerii care este suficientă în cazul croşetului turnat. Croşetele turnate beneficiază de o uşoară elasticitate care este profitabilă pentru parodonţiu. Sistemele speciale concepute iniţial în stomatologie (din care unele mai sunt încă pe piaţă) sunt mai estetice decât croşetele, dar tind să realizeze o menţinere mai puternică decât ar fi necesar, în detrimentul parodonţiului dintelui stâlp. Iată de ce s-a căutat trecerea de la legături foarte rigide la alte sisteme de menţinere care pe lângă estetică să asigure şi o protecţie parodontală; mai modern pe plan mondial se utilizează cu predilecţie aceste sisteme cu componente reziliente între care fricţiunea nu mai este atât de puternică, dar se menţine constantă o mai lungă perioadă de timp şi se recâştigă odată cu schimbarea componentei (matricii) din plastic. Dacă proteza a fost concepută corect în sensul extinderii şeilor în limitele maxim funcţionale ale câmpului protetic şi dacă au fost incluse în proiectul acesteia elemente de menţinere indirectă ea nu va necesita pentru menţinere mai mult de două capse reziliente distribuite bilateral.

În situaţia în care nu sunt îndeplinite aceste condiţii de proiectare (elemente contrabasculante) apar o serie de probleme cum sunt: dezactivarea rapidă a

sistemului prin uzura prematură a componentelor teflonate, înfundarea exagerată a şeilor terminale cu fractura unor componente ale protezei, stres funcțional decompensator pe dinții stâlpi principali. În mod normal o proteză concepută corect pe un câmp protetic stabilizat din punctul de vedere al atrofiei nu necesită schimbarea componentelor teflonate şi căptuşirea şeilor mai devreme de doi ani de la aplicare.

Componenta fixă a menținerii

Capsele sunt considerate cele mai puțin solicitante sisteme speciale simple datorită formei sferice a patricii care permite o insesizabilă mişcare de înfundare a şeii terminale fără solicitarea dinților stâlpi şi funcționează astfel ca un ruptor de forțe. Numărul de dinți stâlpi principali proiectați poate fi mai mare sau mai mic. Ca regulă generală, utilizarea capselor pentru menținere necesită solidarizarea a doi dinți stâlpi limitanți de breşă. În zona breşei terminale aceşti dinți sunt cei situați mezial (Fig. 4.49.) iar în breşele suplimentare ale edentației terminale sunt de regulă cei care sunt distribuiți de o parte şi de alta a edentației (Fig. 4.50.), dar pot fi şi mai mulți în funcție de situația clinică (Fig. 4.51.). În situația în care în edentația terminală avem ca dinți restanți numai grupul frontal, din punct de vedere parodontal şi biomecanic este neapărat necesară solidarizarea tuturor acestor dinți într-un bloc funcțional (Fig. 4.52.). Dacă într-o edentație termino-laterală există ca dinte stâlp mezial al breşei terminale caninul iar incisivul lateral este rotat sau are dimensiuni reduse ceea ce îl face nepotrivit pentru utilizarea ca dinte stâlp se poate folosi numai caninul dacă pe hemiarcada opusă există suficienți dinți restanți şi dacă rezilienta crestei edentate terminale este foarte redusă astfel încât şaua să se înfunde minim (este posibil de obicei doar la maxilar) (Fig. 4.53, 4.54.).

Fig. 4.49. Alegerea a minim doi dinți stâlpi situați mezial pentru breșa terminală.

Fig. 4.50. Alegerea dinților limitanți ai breșei laterale ca dinți stâlpi.

Fig. 4.51. Mărirea numărului de dinți stâlpi meziali pentru breșa suplimentară laterală în funcție de statusul clinic și dimensiunea breșei.

Fig. 4.52. Solidarizarea grupului frontal într-un bloc funcțional.

Fig. 4.53. Mucoasă cu rezilienţă redusă inclusiv în zona capătului distal al şeii terminale.

Fig. 4.54. Caninul ca unic dinte stâlp mezial în condiții clinice excepționale.

Componenta mobilă a menținerii

O proteză scheletată cu capse reziliente se proiectează cu minimum de şei şi folosind minimum de sisteme speciale necesare menținerii. Este evident că

solidarizarea cu bară a dinților limitanți ai breşei laterale va fi o soluție mai avantajoasă din punctul de vedere al parodonțiului acestor dinți decât plasarea a câte o capsă pe fiecare dinte şi realizarea unei şei cu 2 matrice. Această soluție complică realizarea planului de ghidare şi alegerea axei de inserție-dezinserție.

Fig. 4.55. Aspectul capsei poziționate pe ultimul molar.

Fig. 4.56. Aspectul elementelor de agregare pe câmpul protetic.

Fig. 4.57. Proteză maxilară cu trei capse.

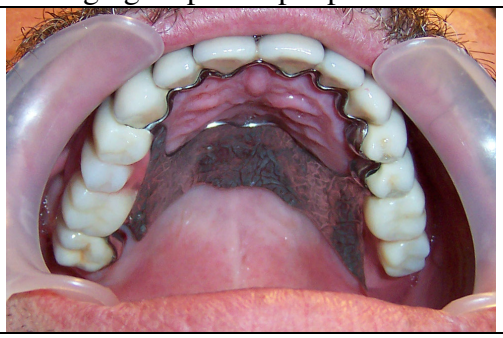

Fig. 4.58. Aspect intraoral al restaurării finale maxilare.

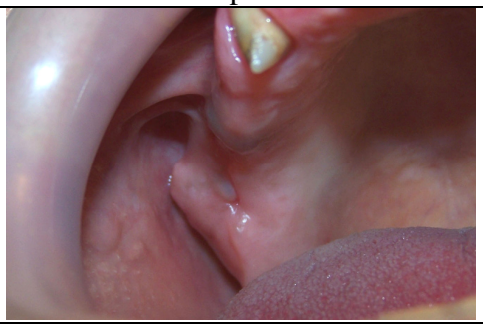

Fig. 4.59. Tuberozitate maxilară retentivă.

Fig. 4.60. Conector principal mandibular – tip bară linguală plus croşet continuu (dublă bară).

Totuşi, în situaţia în care dintele stâlp distal al unei breşe laterale prezintă un prognostic mai rezervat decât cei meziali (dar nu atât cât să necesite extracţia) pe acest molar se poate poziţiona separat o capsă (Fig. 4.55.) cu condiţia de a se solidariza mezial cel puţin doi dinţi stâlpi (Fig. 4.56.). Astfel, deşi de obicei pierderea unui dinte stâlp principal atrage pierderea protezei scheletate, extracţia molarului nu va afecta menţinerea deoarece capsa care rămâne este suficientă (Fig. 4.57.) iar şaua se poate prelungi transformându-se într-o şa terminală (Fig. 4.58.).

Proiectul unei proteze scheletate trebuie particularizat în funcţie de fiecare situaţie clinică obligatoriu de către medicul dentist iar colaborarea cu tehnicianul dentar trebuie înţeleasă în sensul execuţiei cât mai corecte a proiectului stabilit.

În afara capselor, responsabile de menţinerea directă, în realizarea menţinerii mai intervin şi elemente de menţinere indirecte:

- retentivităţile muco-osoase posterioare (de exemplu o tuberozitate maxilară retentivă: Fig. 4.59.);
- conectorul principal mandibular de tip bară dublă (Fig. 4.60.);
- controlul neuro-muscular (care este mai greu de cuantificat şi de asemenea greu de obţinut la unii pacienţi);
- folosirea planurilor de ghidare, a braţelor opozante şi a interlock-urilor frezate la paralelograf în axa de inserţie-dezinserţie a protezei (Fig. 4.61.);
- succiunea: la proteza parţială mobilizabilă este desigur imposibil de obţinut o succiune de tipul celei de la proteza totală, totuşi în anumite momente funcţionale şi pe anumite zone ale acesteia se poate vorbi de o închidere marginală în condiţiile extinderii şeilor terminale în limite maxim funcţionale.

Elementele de menţinere indirectă sunt definite ca acele componente ale protezei parţiale scheletate care ajută elementele de menţinere directă să prevină ridicarea zonei distale a şeii şi funcţionează ca un punct de oprire a pârghiei pe partea opusă a liniei fulcrum când şaua se desprinde prin rotaţia în jurul acestei linii. (The Glossary of Prosthodontic Terms, Academy of Prosthodontics, 2005). O parte din elementele de menţinere indirectă sunt reprezentate de unele elemente de

sprijin parodontal (brațe opozante pe praguri orale, interlock-uri) care servesc de asemenea şi la obținerea unei mai bune stabilizări a protezei (Fig. 4.62., 4.63.).

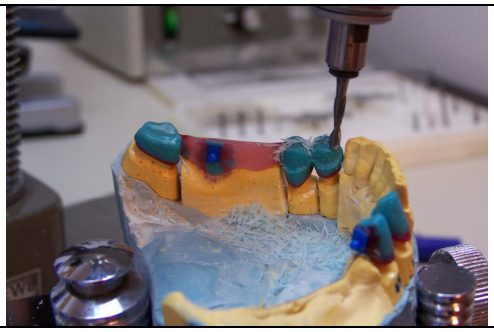

Fig. 4.61. Frezarea elementelor de menținere indirectă la paralelograf.

Fig. 4.62. Aspect final al machetei frezate cu praguri orale duble şi interlock-uri.

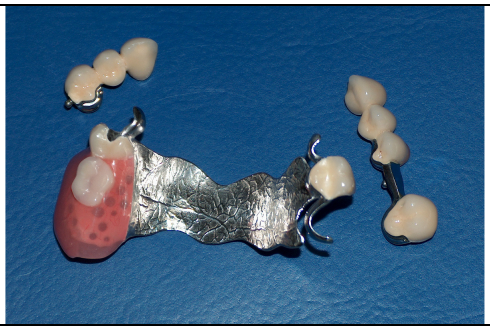

Fig. 4.63. Aspectul brațelor opozante.

Fig. 4.64. Apropierea şeii de dintele stâlp prin alegerea axei de inserție.

Fig. 4.65. Efect estetic superior prin micşorarea spațiului dintre dintele de pe şa şi dintele stâlp.

Fig. 4.66. Şa terminală de dimensiuni mari cu primul dinte stâlp mezial caninul.

Absența elementelor de menținere indirectă din concepția protezei va avea cel puțin **două dezavantaje majore** din punctul de vedere al menținerii:

1. nu va exista un opritor care să se opună basculării prin desprindere a şeii terminale, **mişcare care poate fi frânată eficient**;

2. nu va exista un opritor care să se opună basculării prin înfundare a şeii terminale, **mişcare care este inevitabilă** din cauza diferenței dintre cele două tipuri de sprijin (dento-parodontal la capătul mezial al şeii şi muco-osos la capătul distal al acesteia);

3. din cauza amplitudinii acestor mişcări proteza va traumatiza țesuturile aparatului dento-maxilar.

Folosirea planurilor de ghidare la proteza parțială scheletată cu capse presupune realizarea şi frezarea elementelor de agregare de pe dinții stâlpi în axa de inserție-dezinserție a protezei şi deci de asemenea modificarea preparației coronare pentru a include planurile de ghidare şi pragurile orale la o anumită axă. Evident şlefuirea dintelui stâlp în aceste zone va fi mai accentuată (pentru a evita interferențele dentare). Această manevră va îmbunătăți atât menținerea cât şi aspectul protezei, cunoscut fiind faptul că limita estetică a protezei se află între ultimul dinte stâlp şi primul dinte artificial. Folosirea planurilor de ghidare la realizarea machetelor elementelor de agregare va micşora la maxim acest spațiu inestetic (Fig. 4.64, 4.65.).

Este necesar ca prezența şi eventuala utilizare a retentivităților anatomice să fie analizate pe modelul de studiu şi diagnostic la paralelograf şi armonizate cu axa de inserție-dezinserție a viitoarei proteze. Obținerea menținerii protezei parțiale scheletate în edentația terminală este complicată desigur de înfundarea şeilor terminale în absența stâlpului distal. De asemenea, realizarea unei mențineri care pe lângă a fi eficientă să asigure şi estetica este cu atât mai dificilă cu cât dimensiunea şeii terminale este mai mare în sens anterior (Fig. 4.66.).

Dacă menținerea şi stabilizarea nu sunt realizate eficient pacientul fie nu va purta proteza, fie o va purta ocazional, fie va recurge la folosirea adezivilor de

proteză, ceea ce va conduce la acumularea de placă bacteriană şi deci la creşterea riscului de carie şi parodontopatie pe dinții restanți şi o igienă slabă a protezei.

4. 5. Alegerea conectorului principal şi stabilizarea

Conectorul principal este componenta care uneşte toate elementele protezei. Este reprezentat de elementul/elementele transversale ale PPS care unesc componentele protezei de pe o parte a arcadei cu cele de pe partea opusă. Conectorul principal trebuie să fie rigid pentru a fi capabil să transfere presiunea ocluzală şi pe cea masticatorie la elementele de sprijin ale protezei fără a afecta negativ țesuturile de suport. În funcție de localizare, conectorul principal poate fi maxilar sau mandibular.

Stabilitatea protezei cu capse este implicită dacă proiectul acesteia este corect. Stabilizarea este frânarea mişcărilor protezei în plan orizontal (atât transversal cât şi antero-posterior). Elementele de stabilizare sunt în principal dinții stâlpi, dar intervin secundar şi versantele crestei, tuberozitatea maxilară, bolta palatină, tuberculul piriform.

Principalele elemente de stabilizare sunt acele componente ale protezei care sunt în relație cu dinții stâlpi: bara şi capsa, precum şi conectorul principal şi elementele de menținere indirectă.

Alegerea materialului din care se realizează conectorul principal se bazează pe informațiile obținute din examenul clinic şi pe necesitățile funcționale viitoare ale pacientului. Cel mai folosit aliaj pentru conectorul principal al protezei scheletate este Cr-Co. Se mai pot folosi desigur aliaje de aur platinat şi, mai recent, aliaje de titan recomandate datorită proprietăților de biocompatibilitate, dar care necesită o dotare tehnică diferită față de celelalte două şi desigur ani de testare clinică înainte de a atinge popularitatea Cr-Co, inclusiv ca preț de cost.

Indiferent din ce material sunt executați, conectorii principali servesc la unirea şeilor protezei între ele sau a şeilor cu elementele de menținere, sprijin şi stabilizare. Ei prezintă anumite caracteristici comune:

- Rigiditatea unui conector principal este obligatorie şi are rol în distribuirea uniformă a presiunilor pe toată suprafața de sprijin dento-parodontal şi muco-osos. Rigiditatea se obține la maxilar prin lățimea conectorului principal care trebuie să fie aproape egală cu a breşei edentate iar la mandibulă prin grosimea barei. La mandibulă în situația unor breşe edentate lungi se recomandă dublarea barei pentru a evita torsionarea şi deformarea elastică a protezei cu consecințe nefavorabile asupra dinților restanți.
- Profilaxia țesuturilor câmpului protetic: protezele nu trebuie să producă suferință la nivelul dinților, parodonțiului marginal sau al mucoasei în timpul exercitării funcțiilor aparatului dento-maxilar, la inserția şi dezinserția protezei sau static, în repaus. La maxilar există zone pe care conectorul principal se sprijină (bolta palatină), zone care trebuie despovărate (papila incisivă, rugile palatine, rafeul median, torusul palatin), precum şi zone față de care conectorul principal trebuie situat la distanță (parodonțiul marginal, torus palatin voluminos). La mandibulă, bara linguală trebuie distanțată de mucoasa procesului alveolar şi de parodonțiul marginal. Despovărarea la nivelul zonelor protetice negative se obține prin folierea modelului şi nu trebuie să fie exagerată deoarece favorizează retenția alimentară.
- Confortul pacientului se realizează respectând câteva reguli: simetria conectorului principal fața de linia mediană, aplicarea acestuia perpendicular pe planul medio-sagital, obligativitatea ca acesta să nu schimbe conturul țesuturilor cu care vine în contact, reproducerea cât se poate de fidelă a conturului anatomic pe care îl acoperă, acoperirea țesuturilor de către conector să nu fie mai mare decât cea minim necesară, întâlnirea conectorilor principali cu celelalte elemente componente ale protezei să se facă în unghiuri rotunjite, suprafața externă a conectorului să fie perfect lustruită.

La maxilar se pot utiliza următoarele tipuri de conectori principali, în funcție de situația clinică existentă:

- plăcuța mucozală:
  1. cu lățime redusă,
  2. cu lățime mare,
  3. fenestrată,
  4. în formă de „U”;
- plăcuța dento – mucozală;
- placa palatinală completă.

Indiferent de formă, conectorii principali maxilari au anumite **caracteristici comune**:

- sunt laţi şi au grosime redusă; îşi câştigă rigiditatea prin mărirea suprafeței, deoarece din motive de confort ei nu pot fi îngroşați;
- lățimea minimă trebuie să fie aproximativ egală cu lungimea spațiului edentat;
- grosimea este cuprinsă între 0,4 şi 0,6 mm şi se obține utilizând foițe de ceară calibrată;
- când sunt mai înguşti grosimea trebuie să fie mai mare şi invers pentru a-şi păstra rigiditatea;
- vin în contact cu mucoasa bolții palatine şi uneori au contact şi cu dinții restanți;
- în edentațiile terminale transmit o parte din presiunile masticatorii asupra bolții palatine deci au rol în realizarea sprijinului muco-osos;
- se conturează paralel cu parodonțiul marginal şi cu dinții restanți, situându-se la distanță de 5 mm față de aceştia, distanță obținută prin foliere;
- anumite zone ale câmpului protetic acoperite de conectorul principal trebuie să fie despovărate de presiuni prin folierea modelului

funcțional (papila incisivă, rugile palatine, torusul palatin, rafeul median ascuțit);

- marginea anterioară şi cea posterioară trebuie de regulă îngroşate pentru a împiedica pătrunderea alimentelor sub conector;
- limita posterioară se va afla întotdeauna înaintea liniei „Ah".

În situația unei edentații terminale, în care sprijinul protezei este mixt, conectorul principal maxilar are rol în realizarea sprijinului muco-osos şi deci transmite presiunile masticatorii bolții palatine subiacente. Pentru a evita înfundarea sa în mucoasa bolții dar şi pentru a dispersa presiunile pe o suprafață cât mai mare se va folosi o plăcuță mucozală cu lățime medie sau mare. Acesta este indicat în edentațiile de clasa I şi a II-a atunci când:

- crestele edentate sunt bine reprezentate,
- există mai mult de 6 dinți restanți,
- torusul palatin este absent, de dimensiune redusă sau medie astfel încât poate fi foliat.

Plăcuța mucozală cu lățime mare (Fig. 4.67., 4.68.) acoperă aproape 2/3 din suprafața bolții palatine. Limita sa anterioară este reprezentată de o linie imaginară ce uneşte umărul capselor (dinții stâlpi situați primii în sens mezial) şi se situează în zona rugilor palatine, trebuind să se termine în depresiunea între două rugi pentru a nu crea disconfort pentru pacient în fonație. Lățimea plăcuței trebuie să fie cel puțin egală cu lungimea şeilor. Plăcuța se proiectează uşor asimetrică într-o edentație de clasa a II-a, dar trebuie ținut seama de faptul că o asimetrie mare creează disconfort fiind sesizată de către limbă şi de asemenea de realizarea corectă a sprijinului muco-osos. Deşi este preferată de pacienți, **plăcuța palatinală cu lățime redusă** nu se poate utiliza în condițiile unor breşe edentate lungi (Fig. 4.69., 4.70.).

În zona de unire cu şeile plăcuța trebuie îngroşată şi trebuie să prezinte un prag extern şi unul intern pe care se va termina acrilatul şeilor. Aceste praguri sunt neapărat necesare pentru a evita ca acrilatul care în această zonă este în strat subțire

să se exfolieze în timp. Unirea conectorului principal cu conectorii secundari trebuie să se facă în unghiuri rotunjite. Modelului funcțional trebuie foliat în dreptul zonelor sensibile la presiuni. Lățimea mai mare a plăcuței are şi avantajul de a îmbunătăți menținerea prin favorizarea fenomenului de adeziune. Distanța obligatorie față de parodonțiul marginal trebuie să fie de 5 mm pentru a evita retenționarea alimentelor şi apariția consecutivă a inflamației.

Plăcuța mucozală fenestrată lasă liberă zona centrală a palatului dur şi este folosită în cazul prezenței unui torus palatin mare situat în treimea medie a bolții palatine. Se mai poate folosi şi în situația unor pacienți care nu tolerează o placă palatinală completă. Datorită configurației sale perimetrale, acesta este cel mai rigid conector principal maxilar. Componenta anterioară are o lățime de 6 – 9 mm, se plasează paralel cu parodonțiul marginal şi cu dinții restanți la o distanță de 5 mm şi se termină între două rugi palatine. Fața externă trebuie să reproducă relieful anatomic al zonei respective. Componenta posterioară are o lățime 4 – 5 mm şi se termină anterior de linia „Ah". Cele două componente sunt unite prin benzi laterale de 5 – 6 mm lățime, plasate paralel cu parodonțiul marginal al dinților laterali şi la distanță de 5 mm de acesta.

Plăcuța mucozală în formă de „U" se foloseşte numai atunci când există un torus palatin mare situat în 1/3 posterioară a palatului, aproape de limita distală, care este prea mare pentru a fi foliat şi pe care din varii motive nu îl putem exciza.

Plăcuța dento – mucozală este indicată când:

- există doar un număr mic de dinți restanți,
- crestele edentate sunt bine reprezentate,
- există un torus palatin situat posterior.

Plăcuța dento–mucozală ajunge până în regiunea supracingulară a dinților frontali, marginea sa fiind subțiată pentru a se termina pierdut pe dinți. În regiunea laterală plăcuța dento-mucozală trebuie decoletată, eliberând parodonțiul marginal pe o distanță de 5 mm. Acest tip de conector principal maxilar trebuie să aibă un sprijin parodontal corect, asigurat prin trepte supracingulare pe caninii şi incisivii laterali

sau prin pinteni incizali. În nici un caz plăcuța nu trebuie să se sprijine pe planuri înclinate pentru că are efect disortodontic de vestibularizare a dinților restanți asemănător cu cel exercitat de proteza acrilică. Papila incisivă, rugile palatine, rafeul median şi parodonțiul marginal necesită foliere pentru despovărare.

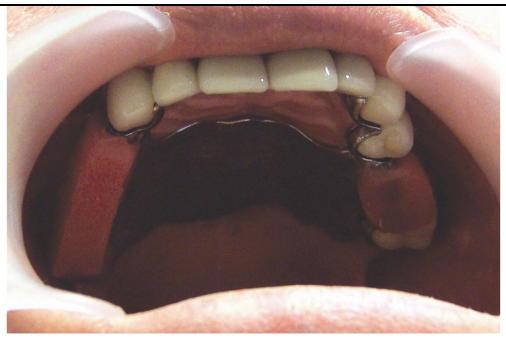

Fig. 4.67. Plăcuță palatinală de lățime mare corespunzătoare dimensiunii breşei edentate lungi din cadranul 1 (aspect intraoral la faza de şablon).

Fig. 4.68. Conector principal maxilar proiectat corect (lățime corespunzătoare edentației).

Fig. 4.69. Plăcuță palatinală de lățime redusă necorespunzătoare dimensiunii breşelor edentate lungi (cadranele 1-2).

Fig. 4.70. Conector principal maxilar proiectat incorect (prea îngust).

Fig. 4.71. Gravarea modelului funcțional pentru obținerea nervurii conectorului principal.

Fig. 4.72. Conector principal maxilar cu nervură anterioară şi posterioară.

Placa palatinală completă este indicată în situațiile clinice în care există puțini dinți restanți şi creste edentate atrofiate. Marginea anterioară ajunge supracingular pe dinții frontali. Interdentar acest conector ajunge până la nivelul punctelor de contact. În cazul tremelor şi diastemelor poate fi întrerupt pentru a păstra efectul estetic. Limita posterioară este reprezentată de linia „Ah". Când se utilizează acest tip de conector principal fenomenul de adeziune este maxim datorită acoperirii unei suprafețe mari a bolții palatine, ceea ce va îmbunătăți menținerea protezei. Suprafața externă va fi modelată astfel încât să redea relieful anatomic al bolții palatine pentru a asigura confortul pacientului şi consecutiv integrarea biologică mai rapidă a protezei. Datorită lățimii mari, placa palatinală completă poate avea o grosime mai redusă de 0,4 mm fără a-şi pierde rigiditatea.

Zonele sensibile la presiuni vor fi despovărate prin foliere. În cazul prezenței unui torus rămas din greşeală nefoliat sau a unei bolți palatine adânci, la protezele cu sprijin mixt (clasa I şi a II-a) conectorul principal se înfundă în timpul masticației şi proteza basculează antrenând şi dinții stâlpi. Această situație nedorită trebuie neapărat evitată prin conceperea protezei în urma unui examen clinic riguros pentru a nu ne pune în situația unui eşec al tratamentului.

Pentru evitarea acumulării de resturi alimentare sub conectorul principal este indicată gravarea modelului funcțional la nivelul marginilor acestuia, ceea ce va avea ca rezultat obținerea unor margini mai îngroşate (nervură anterioară şi posterioară) (Fig. 4.71., 4.72.). Ori de câte ori este posibil rugile palatine nu vor fi acoperite de conectorul principal, deoarece ele reprezintă o zonă importantă în fonație iar adaptarea pacientului cu proteza se va face cu atât mai rapid cu cât acesta va vorbi fluent mai repede, fonația fiind o funcție cu o puternică motivație socială şi cu o mare expunere în ceea ce priveşte anturajul. Rugile palatine sunt extrem de sensibile la presiune şi, nu în ultimul rând, situate pe o zonă cu o direcție frecvent oblică a bolții palatine, direcție care poate favoriza alunecarea conectorului principal pe un plan înclinat, un motiv în plus pentru a le ocoli.

La mandibulă se pot folosi mai multe tipuri de conectori principali:

- bara linguală simplă,
- bara linguală dublă,
- placa dento-mucozală mandibulară,
- bara vestibulară,
- conectorul principal dentar.

Bara linguală simplă (Fig. 4.73.) sau **dublă** este tipul de conector principal cel mai des folosit şi care se pretează la majoritatea situaţiilor clinice. Ea se plasează pe versantul lingual al procesului alveolar mandibular, între parodonţiul marginal şi fundul de sac lingual. Bara linguală simplă îşi câştigă rigiditatea prin îngroşarea mai accentuată în zona inferioară (secţiune semipiriformă).

Pentru a putea fi folosită, bara linguală simplă necesită ca procesul alveolar în zona linguală centrală să aibă o înălţime de cel puţin 9 mm. Marginea superioară a barei trebuie situată la distanţă de 4-5 mm faţă de parodonţiul marginal. Extremitatea inferioară, plasată în fundul de sac lingual, nu trebuie să împiedice mobilitatea fiziologică a limbii şi a planşeului bucal. Plasarea barei cât mai aproape de planşeu evită interferenţa cu limba în timpul mişcărilor acesteia şi retenţionarea alimentelor sub bară. Bara linguală se va situa întotdeauna la o distanţă de 0,3 – 2 mm de mucoasa procesului alveolar în funcţie de tipul de sprijin pe care îl are proteza. Atunci când proteza are sprijin predominant dento-parodontal folierea va fi minimă: 0,3 mm. Distanţarea exagerată a barei faţă de mucoasa alveolară micşorează spaţiul pentru limbă şi provoacă astfel disconfort pentru pacient.

Profilul barei va avea pe secţiune formă semipiriformă cu porţiunea cea mai groasă plasată spre fundul de sac lingual şi cu cea subţiată către parodonţiul marginal. Acesta formă rezolvă atât problema rezistenţei necesare conectorului principal pentru a fi rigid cât şi pe cea a confortului pacientului deoarece limba vine în contact cu porţiunea subţiată. Înălţimea barei linguale este de 4–5 mm iar grosimea este de 1 mm la extremitatea superioară şi de 3 mm la cea inferioară. De obicei pentru confecţionarea barei se folosesc machete prefabricate care respectă în

mare aceste dimensiuni, dar design-ul final este decis în funcție de particularitățile clinice ale cazului respectiv. Cu cât bara este mai lungă cu atât grosimea acesteia trebuie să fie mai mare pentru a asigura rezistența mecanică şi rigiditatea. Zonele de minimă rezistență la nivelul barei se află la locul de unire a acesteia cu conectorii secundari şi cu şeile protezei, precum şi în porțiunea de mijloc a barei în zona de maximă curbură. Locul de unire al barei cu şeile şi conectorul secundar trebuie îngroşat (Fig. 4.74.) la macheta din ceară. Rezistența în zona de maximă curbură este asigurată de grosimea, înălțimea şi profilul barei.

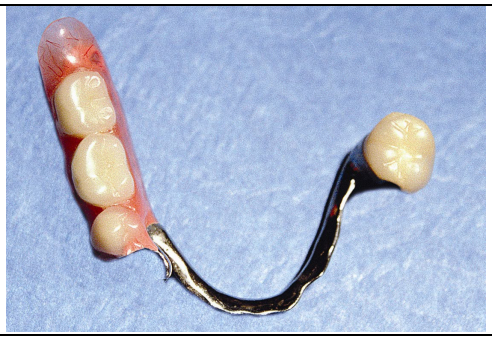

Fig. 4.73. Conector principal tip bară lingual simplă.

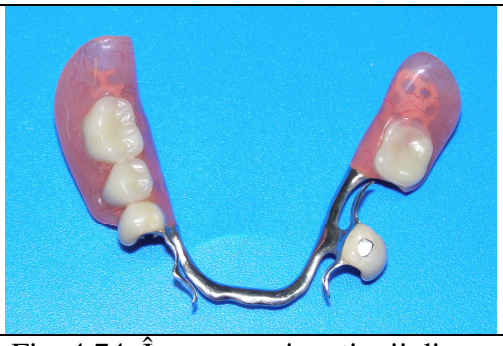

Fig. 4.74. Îngroşarea joncțiunii dintre conector şi şei.

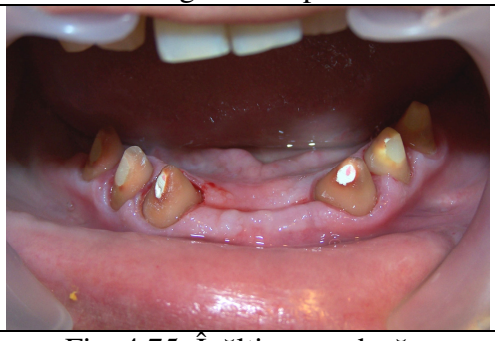

Fig. 4.75. Înălțimea redusă a planşeului în zona lingual centrală determină dublarea barei cu un croşet continuu.

Fig. 4.76. Conector principal tip bară dublă ales din cauza înălțimii reduse a procesului alveolar în zona lingual centrală.

În situațiile în care din cauza condițiilor clinice specifice cazului respectiv (înălțimea redusă a procesului alveolar în zona lingual centrală) (Fig. 4.75.) bara ar avea înălțime mai mică de 4 mm, deci ar fi prea subțire pentru a fi rigidă, trebuie

prevăzută o dublare a acesteia cu un croşet continuu care să contribuie la creşterea rezistenţei şi evitarea elasticităţii. Acest tip de conector principal mandibular (Fig. 4.76.) se numeşte bară linguală dublă şi este folosit mai ales în edentaţiile de clasa I, croşetul continuu fiind plasat supracingular pe faţa linguală a dinţilor frontali care trebuie să aibă o înălţime suficientă. Între cele două componente ale dublei bare trebuie să existe un spaţiu adecvat pentru realizarea autocurăţirii. Croşetul continuu trebuie să se sprijine la extremităţi pe praguri orale şi interlock-uri pentru a nu avea efect disortodontic de vestibularizare a dinţilor frontali. În cazul folosirii sistemelor speciale acest sprijin se realizează secundar şi pe umărul capsei. Croşetul continuu este un element de menţinere indirectă deoarece frânează basculareа (element contrabasculant). În dreptul tremelor şi diastemelor el va prezenta o buclă spre colet pentru a exclude vizibilitatea (Fig. 4.77.). Bara situată supracingular trebuie să aibă o lăţime de 2–3 mm, o grosime de maxim 1 mm şi secţiune semiovală; ea trebuie să completeze morfologia dinţilor pe care se aşează pentru a evita supraconturarea. Când se prelungeşte şi pe dinţii laterali între bara supracingulară şi bara linguală este bine să se proiecteze conectori secundari pentru rigidizare (Fig. 4.78.).

În edentaţii termino-terminale cu dinţi restanţi numai grupul frontal (Fig. 4.79.), utilizarea dublei bare este obligatorie indiferent de înălţimea procesului alveolar în zona linguală centrală şi derivă din necesitatea de a completa morfologia feţelor linguale ale elementelor de agregare de pe dinţii stâlpi solidarizaţi în bloc funcţional (Fig. 4.80.).

Funcţiile barei suplimentare supracingulare sunt:

- rigidizarea barei linguale şi mărirea rezistenţei acesteia la îndoire;
- sprijinul dento-parodontal al protezei;
- menţinerea indirectă a protezelor în edentaţii terminale;
- stabilizarea protezei în sens disto-mezial;
- solidarizarea dinţilor restanţi într-un monobloc dento-alveolar ca dinţi stâlpi indirecţi alături de dinţii stâlpi principali;

- refacerea punctelor de contact pierdute prin migrarea dinților restanți.

Dacă edentațiile terminale se complică cu breşe suplimentare frontale este posibilă fixarea unui dinte artificial pe croşetul continuu în vederea rezolvării protetice a breşei frontale. De asemenea în situația pierderii ulterioare a unui dinte frontal inferior se poate imagina o metodă de colare a unui dinte din acrilat pe dubla bară care, fără a avea pretenția unei adevărate şei, să rezolve totuşi problema fizionomică evitând refacerea întregii proteze.

Plăcuța dento–mucozală mandibulară (Fig. 4.81.) este un conector principal care se plasează între fundul de sac lingual şi zona supracingulară a dinților frontali în situația în care nu există suficient spațiu pentru folosirea barei duble. Extremitatea sa inferioară seamănă cu bara linguală şi trebuie poziționată în aşa fel încât să nu jeneze mişcările limbii şi ale planşeului. Partea superioară se prezintă ca o plăcuță metalică subțire de 0,4 – 0,5 mm care se termină pierdut pe dinții frontali şi acoperă toată zona supracingulară. Interdentar ajunge până la nivelul punctelor de contact. Relieful feței externe va imita relieful lingual al dinților frontali. În dreptul tremelor şi diastemelor placa va fi întreruptă din considerente estetice. Placa trebuie situată la distanță de parodonțiul marginal şi de papila interdentară (modelul necesită foliere de 0,2 mm), de asemenea va fi distanțată de mucoasa procesului alveolar şi de torusul mandibular dacă acesta există. Pentru a nu avea efect disortodontic de vestibularizare a dinților frontali inferiori (Fig. 4.82.), plăcuța dento-mucozală trebuie să fie prevăzută cu elemente de sprijin dento-parodontal, adică pinteni ocluzali sau incizali.

Plăcuța dento–mucozală mandibulară este utilizată rar, fiind indicată în situația unui câmp protetic care prezintă creste alveolare cu atrofie marcată. Când edentațiile terminale se complică cu breşe suplimentare frontale pe ea se pot fixa dinți artificiali frontali. În situația în care pacientul prezintă o inserție înaltă a planşeului bucal asociată cu o lingualizare mare a dinților frontali şi eventual şi cu

un torus mandibular voluminos se va indica utilizarea unui alt tip de conector principal mandibular denumit **bară vestibulară**.

Fig. 4.77. Vizibilitatea croşetului continuu prin trema dintre incisivii centrali inferiori.

Fig. 4.78. Croşetul continuu lung proiectat fără conectori secundari pentru rigidizare se poate deforma în cursul inserției sau a manevrelor de igienizare.

Fig. 4.79. În edentația de clasa I mandibulară cu dinți restanți numai grupul frontal, este obligatorie utilizarea dublei bare…

Fig. 4.80. …indiferent de înălțimea procesului alveolar lingual din necesitatea de a completa morfologic pragurile orale.

Fig. 4.81. Plăcuța dento–mucozală mandibulară.

Fig. 4.82. Vestibularizarea dinților frontali inferiori urmată de fracturarea frontalilor superiori.

Bara vestibulară se caracterizează printr-o lungime mai mare decât bara linguală omologă, deoarece este poziționată pe fața vestibulară a arcului mandibular, poziționare din care rezultă şi principalul său dezavantaj şi anume faptul că poate să producă modificări inestetice ale reliefului buzei inferioare sau iritații ale mucoasei mobile în funcție de cum se poate poziționa în vestibulul inferior, mai apical sau mai incizal.

Conectorul principal dentar se foloseşte în cazul unei inserții înalte a planşeului asociată cu dinți frontali înalți şi verticali. Acest tip de conector principal mandibular poate fi considerat tot un croşet continuu, însă de lățime mult mai mare.

Cel mai frecvent se utilizează ca şi conectori principali mandibulari barele simple şi duble, care se potrivesc imensei majorități a situațiilor clinice.

În general conectorii dento–mucozali (atât cei mandibulari cât şi cei maxilari) au **efecte negative** asupra câmpului protetic edentat parțial:

- determină destul de frecvent leziuni carioase ale dinților prin îngreunarea autocurățirii;
- au efect disortodontic asupra dinților restanți deoarece este aproape imposibil să se evite complet plasarea sprijinului pe planuri înclinate;
- determină leziuni inflamatorii ale parodonțiului marginal şi ale mucoasei din cauza contactului prea intim cu acestea în urma înfundării.

Aceste efecte negative sunt cu mult mai puternice atunci când se combină şi cu greşeli de concepere şi execuție a protezei şi pot avea mai multe cauze:

1. Presiunile exagerate asupra țesuturilor se datorează:

1. lipsei sprijinului parodontal;
2. folierii insuficiente sau lipsei folierii;
3. deteriorării elementelor de sprijin parodontal;

4. lipsei de echilibrare ocluzală a protezei;
5. lipsei pregătirilor preprotetice în vederea asigurării unui sprijin parodontal corect;
6. lipsei elementelor de stabilizare;
7. lipsei sau fracturării elementelor contrabasculante;
8. atrofiei ulterioare a crestelor care nu a fost compensată prin căptuşire;
9. conectorilor principali prea înguşti utilizaţi greşit în edentaţiile terminale.

2. Igiena deficitară a protezei şi a cavităţii bucale se datorează:

1. purtării permanente a protezei (ziua şi noaptea) care nu permite ţesuturilor subiacente să-şi recapete troficitatea;
2. modificării echilibrului biologic al cavităţii bucale prin: absenţa autocurăţirii, prezenţa unor iritaţii mecanice, adaptarea prea precisă a conectorului principal pe dinţi care duce la lipsa de aerisire a parodonţiul marginal, lipsa de stimuli funcţionali la nivelul parodonţiului marginal şi împiedicarea accesului liber al salivei.

4. 6. Refacerea protetică a breşelor suplimentare

Breşele suplimentare ale edentaţiei terminale pot fi localizate frontal şi/sau lateral. În funcţie de această localizare atitudinea terapeutică variază. Zona frontală este critică pentru pacient din punct de vedere social, dinţii frontali în general dar mai ales cei superiori fiindu-i necesari pentru a interacţiona cu cei din jur (vorbire, zâmbet). Închiderea unei breşe suplimentare cu o şa clasică de proteză presupune obligarea pacientului de a purta proteza noaptea şi accentuarea permanentă a unui sentiment de infirmitate pe care îl are atunci când se priveşte în oglindă deoarece, dintre toţi dinţii, frontalii superiori au impactul emoţional cel mai mare.

Din aceste motive majoritatea breşelor în zona frontală şi mai ales cele situate superior se închid cu corp de punte ca la proteza fixă (Fig. 4.81., 4.82.). Există şi excepţii care privesc în general edentaţii frontale de origine traumatică, cu lipsă mare de os, la care baza şeii protezei reface plenitudinea buzei sau edentaţii reduse de incisivi inferiori parodontotici la care este mai indicată adăugarea unui dinte pe bară sau pe croşetul continuu decât şlefuirea dinţilor limitanţi de breşă (Fig. 4.83., 4.84.).

În ceea ce priveşte breşele suplimentare laterale cea mai bună opţiune terapeutică este total opusă celei anterioare. Existenţa unei breşe suplimentare în zona laterală poate părea la prima vedere o problemă în plus, dar de fapt pentru medicul protetician şi desigur în final pentru pacient este mai degrabă un avantaj. Un pacient edentat terminal neprotezat întârzie prezentarea la cabinet deoarece face masticaţie pe dinţii restanţi de obicei contralaterali dar care uneori pot fi şi frontalii. Orice edentaţie suplimentară în această zonă grăbeşte prezentarea la cabinet.

Există desigur din nefericire mulţi pacienţi care insistă în a face masticaţie pe dinţii restanţi în edentaţii parţiale foarte întinse ajungând la nişte situaţii clinice care pot fi rezolvate protetic numai cu deosebit efort şi profesionalism din partea medicului şi de asemenea cu destul de mari pierderi pentru pacient (de exemplu egresii sau extruzii majore care impun extracţia dintelui respectiv). Din fericire micşorarea ariei masticatorii aduce în general pacientul la tratament, prezenţa breşei suplimentare laterale fiind un motiv în plus.

Restaurarea acestei edentaţii suplimentare laterale se face de elecţie cu o şa de proteză (Fig. 4.85., 4.86.) (indiferent de designul acesteia, clasic sau modificat) pentru a nu-i da ocazia pacientului să-şi permanentizeze dezechilibrul masticator şi articular făcând în continuare tot masticaţie unilaterală pe o eventuală punte cu care am putea închide breşa laterală. În plus, prezenţa acestei breşe oferă condiţii incomparabil mai bune de echilibru funcţional protezei prin posibilitatea de a poziţiona bilateral elementele de menţinere, sprijin şi stabilizare şi evită astfel coşmarul protetic al edentaţiei de hemiarcadă. Pentru pacient realizarea unei şei

contralaterale pe lângă cea terminală într-o edentație de clasa a II-a justifică o dată în plus existența şi purtarea protezei.

Fig. 4.81. Refacerea protetică a breşei frontale inferioare cu corp de punte.

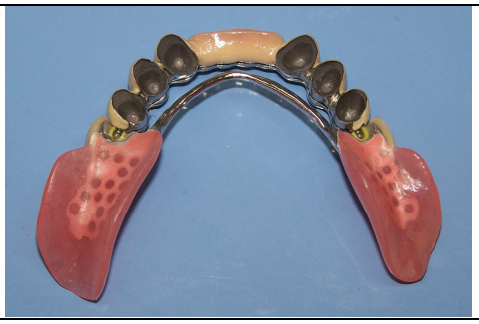

Fig. 4.82. Proteză scheletată cu capse reziliente într-o edentație termino-fronto-terminală mandibulară.

Fig. 4.83. Refacerea protetică a breşei frontale prin adăugarea unui dinte pe croşetul continuu.

Fig. 4.84. Proteză scheletată cu capse reziliente într-o edentație termino-fronto-terminală mandibulară.

Fig. 4.85. Refacerea protetică a breşei laterale cu o şa acrilică cu două capse într-o edentație relativ recentă.

Fig. 4.86. Proteză scheletată cu capse reziliente într-o edentație termino-laterală maxilară.

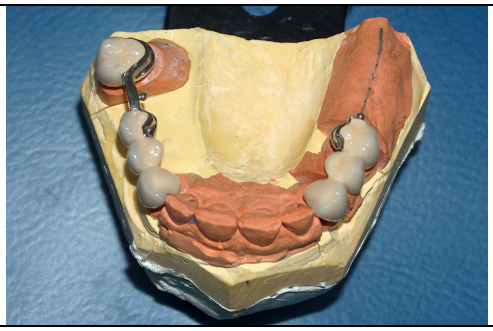	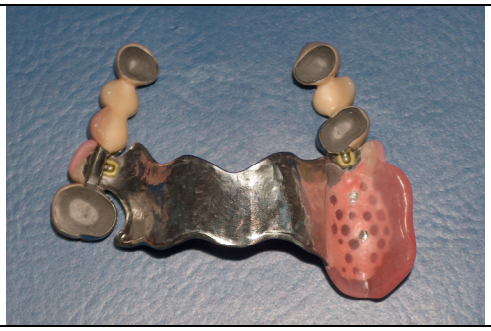
Fig. 4.87. Refacerea protetică combinată a breşei laterală cu corp de punte continuat cu bară cu capsă (raţiuni estetice).	Fig. 4.88. Proteză scheletată cu capse reziliente într-o edentaţie termino-latero-laterală maxilară.
	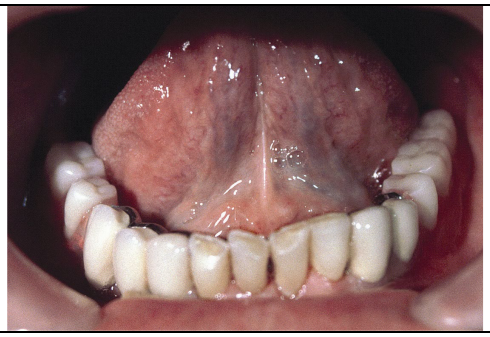
Fig. 4.89. Breşă suplimentară laterală rezolvată cu punte (absenţa lui 44) într-o edentaţie de clasa I cu o modificare.	Fig. 4.90. Aspect intraoral al restaurării.
	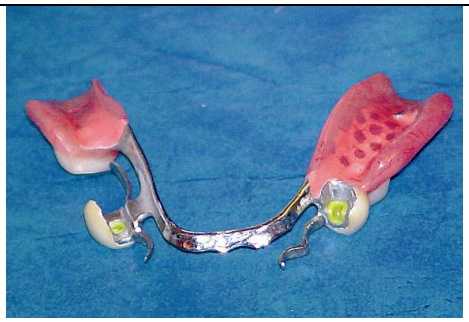
Fig. 4.91. Refacerea protetică a breşei suplimentare laterale cu o bară cu capsă.	Fig. 4.92. Proteză scheletată cu capse reziliente (edentaţie clasa I mandibulară).

Dacă breşa laterală este pe aceeaşi hemiarcadă cu cea terminală în edentaţia de clasa a II-a (Fig. 4.87., 4.88.) sau dacă edentaţia este biterminală (clasa I Kennedy) (Fig. 4.89., 4.90.) se poate lua în calcul închiderea cu punte a unei breşe

suplimentare laterale, în funcție de topografia dinților restanți şi de încercarea de a realiza o restaurare cât mai simetrică spre a obține funcționalitate şi confort. Tot pentru situația unei breşe suplimentare situate pe aceeaşi hemiarcadă (edentație clasa I) se poate proiecta şi o şa suplimentară prevăzută cu capsă şi călăreț (Fig. 4.91., 4.92.).

În general se încearcă poziționarea elementelor de menținere, sprijin şi stabilizare aproximativ la acelaşi nivel în sens tridimensional iar această condiție trebuie avută în vedere încă de la stabilirea axei de inserție deoarece toată construcția protezei se centrează în jurul acestei axe. De exemplu, dacă o capsă este poziționată „mai sus" în sens vertical decât cealaltă pacientul nu va renunța să poarte proteza din acest motiv, dar o va sesiza la fiecare inserție şi dezinserție ca pe un corp străin şi poziționarea protezei pe câmpul protetic se va face în doi timpi. Este de dorit ca pacientul să nu mai aibă această senzație după trecerea unei perioade de timp de acomodare, fenomen cunoscut ca „integrare biologică". Eficiența capselor precum şi uzura lor în timp vor fi diferite dacă ele nu sunt poziționate la acelaşi nivel, ceea ce traduce de fapt solicitarea inegală a dinților stâlpi.

Este de precizat că întotdeauna vor exista atât reguli cât şi excepții de la acestea; este de dorit însă a nu se face din excepții o regulă ci a avea întotdeauna un motiv argumentat pentru o modificare. Înțelegerea unor principii de tratament precum şi o planificare rațională a protezei scutesc întreaga echipă (pacient – medic - tehnician) de stresul suplimentar al refacerii etapelor sau întregii lucrări.

4. 7. Influența designului protezei asupra igienei

Influența designului protezei asupra igienizării sale ulterioare este evidentă; preocuparea pentru igienă face parte din proiectarea protezei la fel de mult ca oricare altă etapă, fiind responsabilitatea medicului.

După ce medicul a trasat pe modelul de studiu conturul viitoarei proteze, el trebuie să revadă concepția acesteia având în minte atât felul în care ea va fi folosită de către pacient cât şi menținerea sănătății țesuturilor dure şi moi pe termen lung. (De exemplu respectarea folierilor: proteza trebuie să fie la o distanță de 3 mm de parodonțiul marginal, etc.).

Întreținerea şi păstrarea protezei trebuie să fie relativ uşoare. În acest sens preocuparea medicului trebuie să treacă prin toate fazele, începând chiar cu proiectarea unei proteze cât mai simple şi mai eficiente şi a unei axe de inserție-dezinserție care trebuie să fie aleasă cât mai aproape de verticală posibil. În aceste condiții medicul trebuie să conceapă proteza individualizat pentru fiecare pacient.

Reducerea la minim a numărului de şei va uşura igienizarea protezei.

Şeile unidentare sunt mai greu de igienizat.

Unghiurile de întâlnire dintre componentele protezei trebuie să fie rotunjite.

Includerea planurilor de ghidare în proiectul protezei va micşora numărul spațiilor retentive.

Medicul este responsabil pentru alegerea laboratorului şi a tehnicianului care execută proteza şi trebuie să se asigure că acesta realizează, lustruieşte şi finisează proteza impecabil pentru a evita retenționarea alimentelor. De asemenea **medicul este cel care stabileşte din ce materiale se va confecționa proteza.**

Cu toate aceste precauții, pacientul purtător de proteză scheletată trebuie să fie conştient că igiena unui edentat protezat este fundamental diferită de a unui dentat atât ca timp necesar cât şi ca modalități şi instrumente. Este util ca medicul să instruiască pacientul pe tot parcursul etapelor de tratament şi să-l supravegheze un timp după aceea. Dacă pacientul se simte foarte bine cu proteza şi o consideră „a sa", odată cu această integrare biologică a protezei apare în mod firesc şi o scădere în preocuparea sa pentru igiena acestui corp pe care nu îl mai consideră „străin".

Fig. 4.93. Colorații de nicotină pe bara linguală la un pacient fumător.

Fig. 4.94. Depunere de tartru pe conectorul principal la pacient cu igienă orală necorespunzătoare.

Fig. 4.95. Aspectul feței ocluzale a protezei scheletate inferioare după 2 ani.

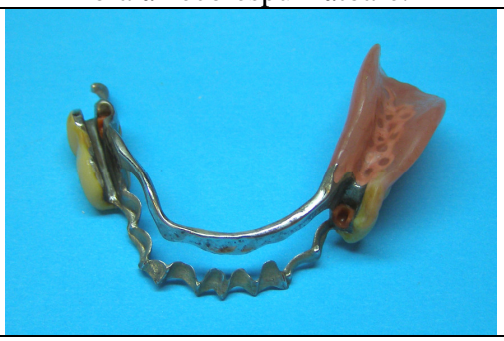

Fig. 4.96. Aspectul feței mucozale a protezei scheletate inferioare după 2 ani.

Fig. 4.97. Aspect inițial în ședința de aplicare a protezei superioare.

Fig. 4.98. Aspect la proba machetei inferioare (igienă deficitară).

Proiectarea unei proteze scheletate cu capse reziliente se adresează unui pacient cu o igienă orală bună; dacă proteza este prevăzută cu interlock-uri ea se adresează unui pacient cu o igienă orală impecabilă. Dacă pacientul este deja purtător de proteză parțială, acrilică sau scheletată, medicul trebuie să examineze proteza veche care îi va oferi informațiile necesare despre gradul de igienă orală al

pacientului respectiv şi să proiecteze noua proteză ținând cont şi de acest aspect. În acest scop se pot examina (dacă există) şi protezele provizorii.

Nerespectarea regulilor de igienă determină apariția pe proteză a colorațiilor (nicotină, cafeină, teină) (Fig. 4.93.) şi a depunerilor de tartru (Fig. 4.94., 4.95., 4.96.) pe componentele metalice şi acrilice, precum şi modificarea coloristică a fațetelor de compozit de deasupra capselor (Fig. 4.97., 4.98.) în situația în care s-a ales acest tip de soluție.

CAP. 5. Şlefuirea dinţilor stâlpi şi amprenta elementelor de agregare

Odată stabiliţi dinţii stâlpi principali medicul poate trece la şlefuirea şi amprentarea lor finală. Se presupune că în faza de protezare provizorie aceşti dinţi au fost şlefuiţi preliminar şi acum urmează să fie doar finisaţi şi amprentaţi. În ceea ce priveşte şlefuirea finală aceasta este bine să se facă în general cu prag pentru protecţia parodonţiului. Din păcate însă, pacientul edentat parţial ajunge arareori în cabinet cu toţi dinţii stâlpi integri. De cele mai multe ori în cavitatea bucală sunt prezente punţi sau coroane total metalice sau metalo-fizionomice (mixte) ai căror dinţi stâlpi sunt şlefuiţi pierdut subgingival ceea ce face imposibilă modificarea preparaţiei la acest nivel. De asemenea este posibil ca înălţimea dinţilor stâlpi să nu permită şlefuirea cu prag şi prepararea în acelaşi timp a pragurilor orale şi interlock-urilor absolut indispensabile pentru viitorul protetic al aceloraşi dinţi stâlpi. Aceste situaţii sunt cele mai frecvente ceea ce face ca majoritatea dinţilor stâlpi ai protezei scheletate să fie şlefuiţi în chamfrein. În orice caz prepararea dinţilor stâlpi trebuie să respecte forma cilindro-conică şi paralelismul (Fig. 5.1.) pentru ca elementele fixe ale protezării combinate (coroane solidarizate sau punţi) să beneficieze de menţinere şi stabilitate.

Amprenta funcţională pentru elementele fixe este de obicei o amprentă de spălare cu siliconi de două consistenţe (chitos şi fluid) ce poate fi luată în doi timpi în lingură (portamprentă) universală metalică (Fig. 5.2., 5.9.). Se impun câteva precizări în ceea ce priveşte atitudini şi manevre desigur comune cu cele din protetica fixă. Este important ca portamprenta să fie metalică şi realizată dintr-un material rigid. Portamprentele metalice din aluminiu nu sunt indicate, la fel şi cele din plastic, deoarece când siliconul chitos este presat pe câmpul protetic în timpul amprentării forţa este suficient de mare ca să deformeze marginile lingurii.

Dacă portamprenta este dintr-un material moale ea va suferi o deformare elastică datorată consistenţei mari a siliconului presat în timpul amprentării, deformare care va rămâne constantă până ce siliconul chitos face priză în cavitatea

bucală. În momentul în care amprenta este scoasă din cavitatea bucală flancurile lingurii vor reveni aproximativ la forma inițială deformând de data aceasta chitul care fiind un material siliconic beneficiază şi el de un grad de elasticitate. De la această deformare inițial insesizabilă vor porni o serie întreagă de neajunsuri: repoziționarea amprentei pe câmpul protetic (pentru timpul doi - cu silicon fluid) nu va mai posibilă exact în aceeaşi poziție, manevrele de reinserție se vor face cu dificultate şi cu o forță mai mare decât ar fi necesară ceea ce face ca siliconul fluid să nu aibă o grosime uniformă, deci nici o contracție egală, în plus din siliconul chitos se pot rupe mici bucățele care ajung să interfere cu suprafața ocluzală a dinților ducând la înregistrări eronate.

De asemenea este necesară tăierea din siliconul chitos a anumitor zone care păstrate ar putea împiedica repoziționarea exactă a amprentei în timpul doi. Aceste secționări pot fi făcute cu bisturiul curb sau cu instrumente speciale puse la dispoziție de fabricanții de materiale de amprentă. Se secționează siliconul chitos care a pătruns interdentar atât deasupra cât şi dedesubtul nişei masticatorii precum şi zonele care au trecut peste procesele alveolare retentive spre fundurile de sac deoarece amprenta pentru elementele de agregare trebuie să conțină (ca informație transmisă în laborator) **numai dinții stâlpi şi mucoasa breşei edentate**, pentru fundurile de sac existând alte amprente care se vor lua ulterior.

Amprenta cu siliconi într-un singur timp nu rezolvă deformarea flancurilor unei linguri universale din aluminiu sau plastic în timpul amprentării.

Medicul trimite în laborator pe lângă amprenta funcțională şi o amprentă a maxilarului antagonist. Pentru înregistrarea ocluziei este necesară însă confecționarea şablonului (şabloanelor) de ocluzie.

Amprentele spălate şi dezinfectate vor fi trimise din cabinet în laborator în condiții de siguranță; ulterior ele vor fi turnate de tehnician pentru a obține modelul de lucru şi modelul antagonist pe care se confecționează şablonul/şabloanele de ocluzie. Pe modelul de lucru tehnicianul realizează macheta elementelor fixe ale

protezării combinate (elemente de agregare) numai după ce primeşte din cabinet înregistrarea RIMO cu şabloane.

Fig. 5.1. Dinții stâlpi se şlefuiesc paralel şi tronconic pentru a evita bascularea şi a obține fricțiune.

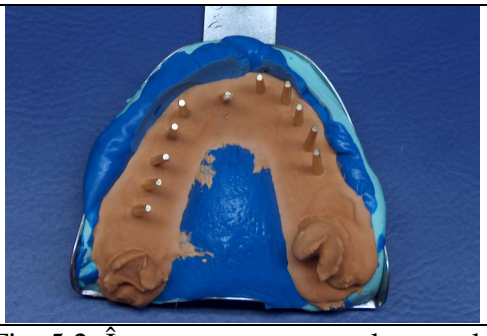

Fig. 5.2. În amprenta pentru elementele de agregare se toarnă model cu bonturi mobile (similar cu proteza fixă).

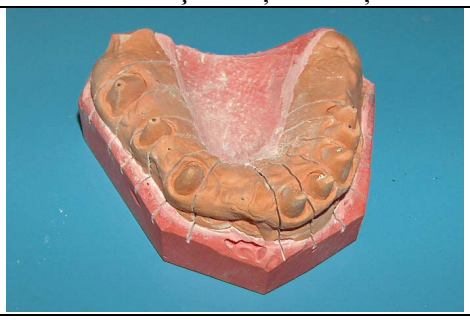

Fig. 5.3. Modelul funcțional cu bonturi mobile pe care se confecționează şablonul de ocluzie.

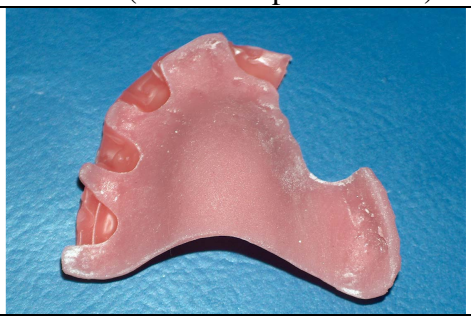

Fig. 5.4. Şablon de ocluzie decupat pentru a putea utiliza în înregistrare o parte din protezarea provizorie fixă cu care a fost menținută DVO corectă.

Fig. 5.5. Arcada antagonistă edentată se amprentează cu alginat numai dacă modelul se poate turna în 15 minute.



Fig. 5.6. Dacă modelul nu se toarnă şi apoi nu se demulează la timp apar erori deoarece alginatul se deformează.

Este de dorit a evita pe cât posibil să avem erori în această primă fază de amprentare pentru elementele fixe. Dacă erorile sunt foarte mari ele vor conduce la refacerea componentei metalice a elementelor de agregare, ceea ce consumă timp şi materiale. Dacă erorile sunt mici ele se vor perpetua mai departe din fază în fază şi vor diminua calitatea finală.

Proteza scheletată este considerată un tratament solicitant de către medici şi tehnicieni tocmai pentru că necesită atenţie şi precizie la fiecare fază pentru a nu obţine în final o piesă care nu se poate insera.

La o proteză scheletată cu sisteme speciale tehnologia de obţinere a coroanelor presupune anumite particularităţi:

- macheta elementelor de agregare este frezată la paralelograf în axa de inserţie – dezinserţie a protezei ceea ce înseamnă mult mai multă muncă şi timp pentru tehnician faţă de machetarea unei coroane turnate standard;
- odată cu elementele de agregare frezate se toarnă şi patricele capselor şi deci o eventuală refacere este şi mai costisitoare.

Amprenta maxilarului antagonist se poate lua cu alginat (Fig. 5.5.) numai dacă laboratorul este în incintă sau dacă medicul (asistenta) pot turna modelul aproape imediat (în 15 minute). În caz contrar alginatul se deformează (Fig. 5.6.) şi alterează acurateţea modelului antagonist, ceea ce va face imposibilă poziţionarea corectă a celor două modele în RIMO corecte. Dacă modelul antagonist nu se poate turna în 15 minute amprenta trebuie luată cu silicon chitos şi fluid la fel ca cea de pe maxilarul de lucru.

Dacă se lucrează cu un laborator aflat la o mare distanţă (eventual chiar în alt oraş) trebuie să utilizăm pentru ambele amprente siliconi de adiţie care au o mai mare stabilitate volumetrică în condiţii variabile de temperatură timp de aproape 7 zile. Dacă laboratorul se află la o distanţă rezonabilă şi amprentele se toarnă în ziua respectivă se pot folosi siliconi de condensare.

În laborator are loc turnarea **modelului de lucru (funcțional) pentru elementele de agregare** (pe care se confecționează obligatoriu şablon de ocluzie) (Fig. 5.3., 5.10.), precum şi turnarea modelului antagonist. **Nu se poate realiza partea metalică a machetei părții fixe fără înregistrarea ocluziei cu şablon** (şabloane) (Fig. 5.4.) deoarece nu este posibilă aproximarea dimensiunii spațiului vertical disponibil critic pentru întreaga proteză. Pentru înregistrarea ocluziei cu şabloane se poate utiliza protezarea provizorie corectă realizată anterior (Fig. 5.7.).

Dacă maxilarul antagonist este o arcadă integră sau deja restaurată (definitiv sau provizoriu) şablonul de ocluzie antagonist nu mai este necesar, poziționarea celor două modele în relații ocluzale stabile şi corecte făcându-se numai pe baza şablonului de pe modelul de lucru (Fig. 5.8.). Dacă maxilarul antagonist prezintă edentații pe modelul acestuia se realizează un al doilea şablon de ocluzie (Fig. 5.11.).

Şabloanele mandibulare se execută astfel încât să nu jeneze mobilitatea limbii şi a planşeului; din acest motiv în cele mai multe situații acestea sunt înguste în zona mediană şi pentru a nu se deforma sau chiar rupe în timpul înregistrării RIMO trebuie armate cu sârmă de wipla mai groasă (diametru 0,8-1mm) (Fig. 5.12.).

În timpul înregistrării RIMO se poate întâmpla ca şablonul mandibular (chiar dacă a fost armat) să se deformeze sub acțiunea forțelor ocluzale puternice printr-o uşoară îndoire a părților laterale spre mucoasă. Această deformare poate să „scape” atenției medicului din cauza lipsei de vizibilitate din momentul înregistrării. De aceea, după ce poziționează modelele cu ajutorul şabloanelor, medicul trebuie să verifice ca rapoartele intermaxilare să fie identice în cavitatea bucală şi pe modele pentru a nu transmite în laborator informații eronate despre rapoartele interarcadice şi spațiul vertical disponibil.

Fig. 5.7. Restaurarea provizorie seriată menține şi transmite DVO inițială a pacientului.

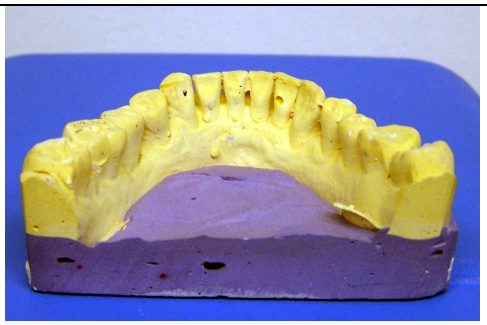

Fig. 5.8. Arcada antagonistă integră: nu este necesară confecționarea unui şablon ci doar turnarea modelului.

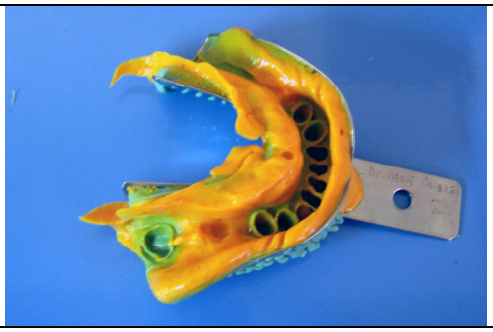

Fig. 5.9. Amprenta pentru elementele de agregare cu silicon chitos şi fluid în portamprentă universală rigidă.

Fig. 5.10. Modelul funcțional turnat cu bonturi mobile la fel ca la proteza fixă.

Fig. 5.11. Şablon de ocluzie pentru maxilarul antagonist.

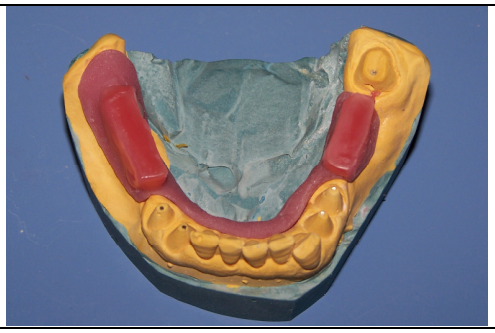

Fig. 5.12. Şablon de ocluzie mandibular subțire şi armat în zona linguală centrală.

CAP. 6. Înregistrarea ocluziei cu şabloane

Comparativ cu edentaţia parţială redusă, înregistrarea ocluziei în edentaţia parţială întinsă şi mai ales terminală presupune de cele mai multe ori confecţionarea şabloanelor de ocluzie din cauza absenţei unui număr mare de unităţi masticatorii pe zonele laterale ale arcadei. În etapa de realizare a elementelor de agregare avem de-a face de obicei cu al treilea rând de şabloane după cele executate pe modelele de studiu pentru analiza relaţiilor de ocluzie existente iniţial şi după cele necesare protezărilor provizorii; acest nou set de şabloane va fi urmat de un al patrulea după etapa de probă a scheletului metalic când valurile de ocluzie se pot adăuga direct pe reţeaua metalică a şeii la maxilarul pe care se lucrează iar pe maxilarul antagonist poate fi necesar un şablon dacă acest maxilar nu este restaurat.

Medicul verifică şabloanele pe modele şi în cavitatea bucală urmând aceleaşi reguli generale cunoscute de la proteza totală şi urmăreşte ca înregistrarea ocluziei să fie transferată corect din cavitatea bucală pe modele astfel încât tehnicianul să poată executa macheta elementelor de agregare la dimensiunea reală a spaţiului vertical existent. Această verificare este foarte importantă deoarece din cauza diferenţei de „rezilienţă" între ghipsul modelului şi mucoasa cavităţii bucale, ambele presate de aceeaşi bază a şablonului, spaţiul vertical poate să apară în mod eronat mai mare decât este de fapt. Având în vedere că în laborator nu putem (încă) atinge performanţa de a realiza dinţii de pe model din ghips extradur iar zonele de mucoasă din materiale moi (eventual siliconi) este necesar să tratăm cu interes deosebit această etapă pentru a nu transmite mai departe în fazele de lucru erori dificil de identificat şi corectat. **Transmiterea informaţiilor corect din cabinet în laborator este în totalitate responsabilitatea medicului inclusiv în ceea ce priveşte transportul.**

Medicul trebuie să se asigure că modelele corect poziționate (Fig. 6.1.) pleacă din cabinet aşezate într-o poziție stabilă într-o cutie şi că sunt predate unei persoane responsabile spre a fi transferate în laborator.

După ce se realizează montarea în articulator a modelelor de lucru (Fig. 6.2.) şi are loc o primă evaluare a spațiului vertical disponibil tehnicianul realizează o machetă din ceară a elementelor de agregare (Fig. 6.3.). Este necesar ca medicul să se deplaseze în laborator pentru stabilirea la paralelograf a axei de inserție definitive (Fig. 6.4.) în care se vor freza machetele elementelor de agregare. Participarea medicului la această etapă este foarte importantă deoarece acesta dispune de datele clinice personale ale pacientului şi poartă responsabilitatea inserării lucrării finale (de exemplu, nu vom proiecta o proteză cu o axă de inserție rotațională pentru un pacient cu handicap gradul unu în urma unui accident vascular cerebral).

Axa de inserție a protezei se stabileşte cu ajutorul paralelografului de către medic şi nu de către tehnician. Cu ajutorul paralelografului se repereză şi se determină dimensiunea zonelor de interferență dentară sau muco-osoasă. Macheta microprotezelor se va freza la paralelograf în această axă de inserție ceea ce rezolvă problema interferențelor dentare ale dinților stâlpi. Tot în această fază se poziționează capsele şi (eventual) bara (Fig. 6.5.) cu ajutorul unor pense speciale care sunt diferite pentru fiecare sistem şi fabricant în parte. Machetele calcinabile (patricele) capselor se poziționează cu pensa şi se lipesc cu ceară de macheta elementelor de agregare (Fig. 6.6.) după ce aceasta a fost frezată cu praguri şi interlock-uri.

Ideal, proteza parțială trebuie să aibă un asemenea grad de menținere cât să nu se desprindă de pe câmpul protetic atunci când pacientul mestecă alimente lipicioase. Ea trebuie deci să reziste mişcărilor de desprindere apărute cel mai frecvent pe un traseu relativ perpendicular pe planul de ocluzie care este relativ orizontal. Convențional, se încearcă alegerea unei axe de inserție-dezinserție cât mai verticale datorită confortului pe care îl oferă. Pacienții au tendința naturală de

a-şi aplica şi scoate proteza în sens vertical, iar alegerea unei axe de inserţie mult îndepărtate de planul vertical le poate cauza dificultăţi, mai ales pacienţilor infirmi sau cu o dexteritate scăzută. De asemenea, înclinările exagerate ale modelelor de studiu la paralelograf creează zone de retenţie falsă şi micşorează de fapt acţiunea elementelor de menţinere.

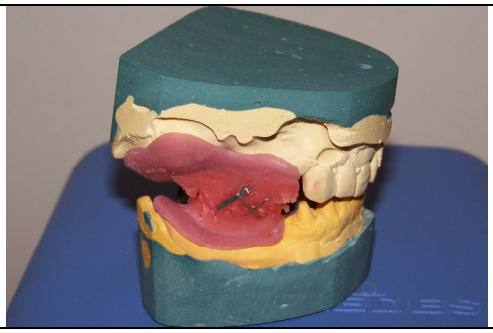

Fig. 6.1. Poziţionarea modelelor în RIMO corecte de către medic în cabinet.

Fig. 6.2. Fixarea modelelor în ocluzor în laborator.

Fig. 6.3. Realizarea machetelor din ceară ale pieselor metalice.



Fig. 6.4. Stabilirea axei de inserţie la paralelograf cu tija de reperaj.

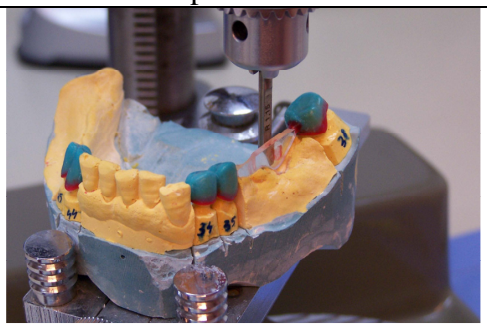

Fig. 6.5. Bara se adaugă la paralelograf în aceeaşi axă.



Fig. 6.6. Capsele se fixează bine în pensa specială şi se lipesc cu ceară la paralelograf în aceeaşi axă unică de inserţie.

Pe macheta elementelor de agregare se frezează elementele de menținere indirectă (praguri orale simple sau duble pentru brațele opozante, tuneluri pentru interlock-uri, sprijin supracingular pentru bara dublă) (Fig. 6.7.).

În această fază în laborator are loc realizarea piesei metalice propriu-zise:

- modelarea în ceară a machetelor elementelor de agregare;

- poziționarea sistemelor speciale pe machetele elementelor de agregare la paralelograf în axa de inserție;

- frezarea pragurilor orale şi a interlock-urilor pe machetele elementelor de agregare la paralelograf în axa de inserție;

- pregătirea machetelor pentru ambalare (lipirea tijelor de turnare, detensionarea machetei);

- ambalarea (Fig. 6.8.);

- preîncălzirea şi încălzirea tiparului;

- turnarea;

- dezambalarea şi prelucrarea (Fig. 6.9.);

- adaptarea pe modelul funcțional (Fig. 6.10.).

Este ideal ca laboratorul să dispună de mai multe măsuțe de paralelograf, astfel încât să nu fie nevoie să se scoată modelul funcțional de pe măsuță şi să se repună. Dacă acest lucru nu este posibil este obligatorie tripodarea modelului funcțional de către tehnician care trebuie să se asigure astfel că îl va repune de fiecare dată pe măsuță în aceeaşi poziție. Chiar dacă elementele de agregare nu fac corp comun fiind separate, ele fac parte din aceeaşi restaurare pentru că sunt frezate în aceeaşi poziție pe un acelaşi **unic model funcțional**. Iată de ce solicitarea medicului mai puțin instruit de a reface doar una dintre componentele frezate este hilară pentru un bun tehnician şi demonstrează lacune grave de cunoştințe protetice.



Fig. 6.7. Frezarea machetei elementelor de agregare.

Fig. 6.8. Ambalarea machetelor elementelor de agregare.

Fig. 6.9. Componenta metalică a elementelor de agregare după turnare, parțial dezambalată.

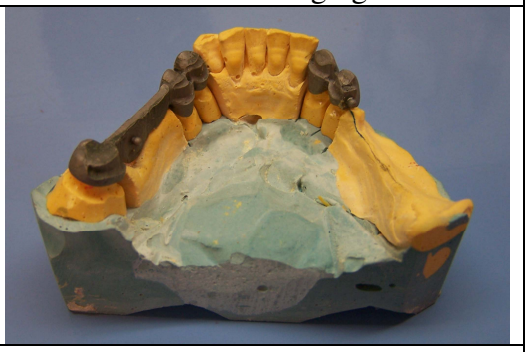

Fig. 6.10. Adaptarea pe model a componentei metalice a elementelor de agregare.

CAP. 7. Proba componentei metalice a elementelor de agregare

Proba componentei metalice a elementelor de agregare în cavitatea bucală (Fig. 7.1.) se face la fel ca la proteza fixă. Cu ajutorul unui silicon foarte fluid (extra light) vom depista eventualele zone de suprapresiune (Fig. 7.2.). Este o greşeală să ignorăm această etapă deoarece poziția elementelor fixe în cavitatea bucală trebuie să fie exact aceeaşi ca pe modelul de lucru (Fig. 7.3.,7.4.); în caz contrar menținerea prin fricțiune va avea de suferit şi la proba componentei fizionomice ocluzia va necesita serioase modificări **dar cel mai grav proteza va fi executată într-o poziție a elementelor de agregare care nu este aceeaşi cu cea din cavitatea bucală**, ceea ce la final este aproape imposibil de corectat.

Fig. 7.1. Proba şi adaptarea componentei metalice.

Fig. 7.2. Depistarea zonelor de suprapresiune.

Fig. 7.3. Aspect la finalul probei la mandibulă.

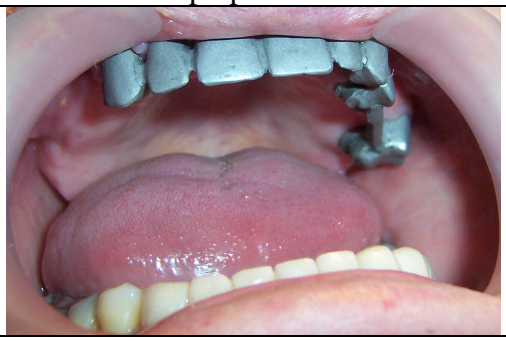

Fig. 7.4. Aspect la finalul probei la maxilar.

Se depistează zonele de suprapresiune din interiorul coroanelor şi se reduc cu o freză de metal de dimensiuni corespunzătoare montată la piesa dreaptă; se măsoară mai întâi cu ajutorul unui şubler (grosimetru) de metal zonele ce urmează a fi reduse pentru a nu rămâne prea subțiri. Din acest motiv este mai bine ca metalul să vină din laborator pentru probă prelucrat şi eventual sablat doar pe partea internă şi marginal adică doar pe zonele pe care le verificăm în această etapă, iar prelucrarea finală să fie definitivată în laborator pentru a evita ca anumite zone să rămână prea subțiri; aspectul estetic exterior al metalului la probă nu este important.

Componentele metalice aşezate pe model se trimit în laborator pentru realizarea componentelor fizionomice. În laborator au loc:

- transferul componentei metalice a elementelor de agregare în vederea frezării acesteia la paralelograf (Fig. 7.5., 7.6.);

- frezarea pragurilor orale şi a interlock-urilor la paralelograf în axa de inserție fără a le finisa (se finisează după proba metalului) (Fig. 7.7.);

- pregătirea componentei metalice pentru aplicarea componentei fizionomice (Fig. 7.8.);

- realizarea componentei fizionomice (Fig. 7.9.);

- trimiterea acesteia în cabinet pentru proba de ocluzie (Fig. 7.10.).

Finisarea şi lustruirea **finală** la paralelograf a pragurilor orale şi a interlock-urilor în axa de inserție-dezinserție va avea loc abia după etapa de probă şi adaptare în ocluzie a componentei fizionomice.



Fig. 7.5. Transferul componentei metalice de pe modelul funcțional cu cheia „păianjen”.



Fig. 7.6. Poziționarea componentei metalice pe baza de frezat în axa de inserție-dezinserție.



Fig. 7.7. Frezarea componentei metalice cu freze speciale şi ulei de frezat.

Fig. 7.8. Componenta metalică pregătită pentru realizarea componentei fizionomice.

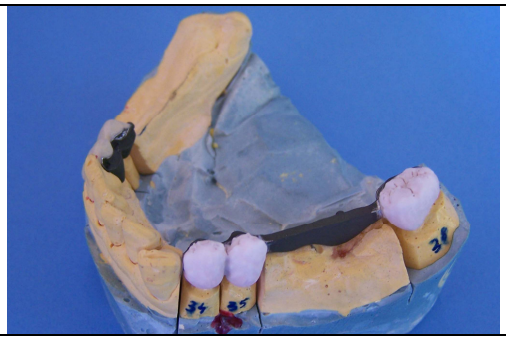

Fig. 7.9. Realizarea componentei fizionomice – aspect intermediar.

Fig. 7.10. Lucrarea pregătită pentru proba de ocluzie.

CAP. 8. Proba componentei fizionomice a elementelor de agregare

Elementele de agregare finite se probează şi se adaptează în ocluzie (Fig. 8.1.) urmând aceleaşi reguli ca la o proteză fixă (coroană sau punte) convenţională. Se verifică mai întâi pe model, apoi în cavitatea bucală adaptarea la colet, ocluzia în IM, propulsie şi lateralitate şi culoarea. (Dacă restaurarea interesează şi zona frontală este obligatorie verificarea ghidajului anterior şi a propulsiei fonetice.) Este foarte posibil ca în această etapă să fie necesare ajustări, de aceea coroanele şi/sau punţile se trimit în cabinet în faza de „biscuit". După proba din cabinet se va face ulterior în laborator arderea de glanz (lustrul final). Partea fixă revine în cabinet şi coroanele şi/sau punţile sunt inserate în cavitatea bucală pentru ca medicul să amprenteze funcţional noua situaţie a câmpului protetic.

În secvenţa clinică următoare este necesară o lingură individuală pe care tehnicianul trebuie să o trimită în cabinet odată cu elementele de agregare complet finisate şi lustruite. Pentru a confecţiona această lingură individuală tehnicianul poate **uneori** folosi modelul funcţional al elementelor de agregare foliat în zona bonturilor mobile. Deşi în anumite cazuri acest lucru este posibil, recomandăm ca peste elementele de agregare să se ia la finalul probei „la biscuit" o amprentă special destinată pentru confecţionarea lingurii individuale (Fig. 8.2.), pentru exactitate şi pentru a evita ca şedinţa de adaptare a lingurii şi de amprentare funcţională să se lungească şi să devină obositoare.

Realizarea lingurii individuale necesită o amprentă cu alginat sau siliconi în lingură universală metalică rigidă. Dacă nu reuşim să găsim o lingură metalică potrivită se poate folosi şi una din plastic dacă amprenta se ia cu alginat; acesta, fiind mai moale în timpul amprentării, nu deformează marginile lingurii. Este preferabilă utilizarea unor linguri universale speciale pentru edentat parţial (cu casetă).

Fig. 8.1. Proba şi adaptarea elementelor de agregare în ocluzie.

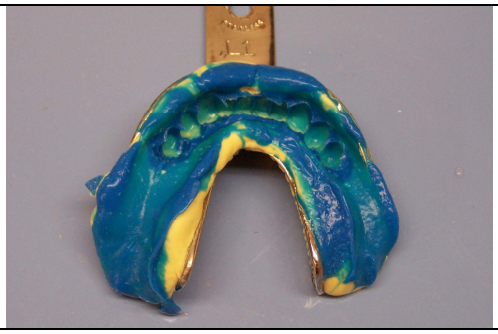

Fig. 8.2. Amprentă în lingură universală pentru confecţionarea lingurii individuale.

Fig. 8.3. Model din ghips obişnuit pentru confecţionarea lingurii individuale.

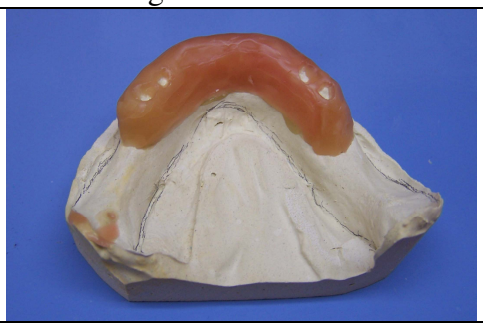

Fig. 8.4. Folierea modelului şi perforaţiile pentru stopuri ocluzale.

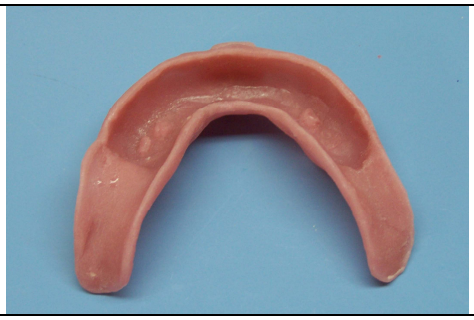

Fig. 8.5. Faţa internă a lingurii cu casetă şi stopuri ocluzale.

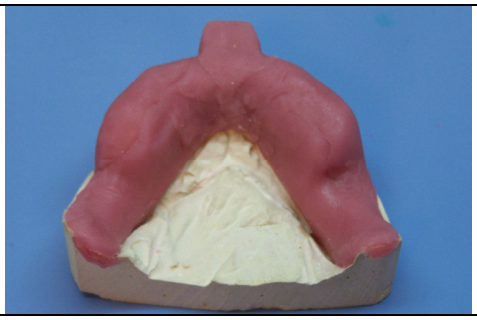

Fig. 8.6. Confecţionarea lingurii individuale din compozit fotopolimerizabil – aspect intermediar.

Nu se recomandă confecţionarea lingurii individuale pe modelul funcţional pe care au fost realizate elementele fixe deoarece arareori acesta cuprinde fundurile de sac, tuberculul piriform, tuberozitatea maxilară sau linia Ah, elemente care devin de maximă importanţă în această fază a construcţiei protezei. Eliminarea etapei de amprentare preliminară pentru confecţionarea lingurii nu face decât să

prelungească în cabinet timpul de adaptare a lingurii individuale şi să creeze zone de presiune neuniformă a lingurii pe câmpul protetic. Este cunoscut faptul că presiunea din timpul amprentării se transmite câmpului protetic şi protezei finite astfel încât medicul are tot interesul să respecte toate fazele de execuţie corectă a acesteia.

În laborator tehnicianul toarnă un model din ghips obişnuit pe care se confecţionează lingura individuală (Fig. 8.3.) pe care o execută în limitele trasate de medic şi urmând indicaţiile de grosime a marginilor consemnate în fişa de laborator. Lingura individuală poate fi confecţionată din placă de bază, acrilat autopolimerizabil sau compozit fotopolimerizabil. Recomandăm utilizarea compozitului fotopolimerizabil deoarece dacă este necesar medicul poate face cu uşurinţă mici modificări în cabinet utilizând lampa de fotopolimerizare pentru o adaptare cât mai precisă.

Modelul se foliază cu ceară peste dinţii restanţi pentru a menaja spaţiul necesar pentru materialul de amprentare în interiorul casetei. În această ceară se fac câteva orificii (Fig. 8.4.) în dreptul suprafeţei ocluzale a dinţilor în care va pătrunde materialul compozit. Aceste insule ocluzale (Fig. 8.5.) sunt indispensabile pentru ca lingura individuală să aibă aceeaşi unică poziţie pe câmpul protetic atât în timpul adaptării cât şi în timpul amprentării propriu-zise când din cauza consistenţei şi a refluării materialului de amprentă este foarte uşor să înregistrăm o poziţie eronată.

Lingura individuală se poate confecţiona din acrilat autopolimerizabil sau din compozit fotopolimerizabil (Fig. 8.6.); va fi prevăzută cu mâner şi butoni de presiune la fel ca cea de la proteza totală. Se va avea însă în vedere ca aceste componente să nu dubleze volumul casetei şi astfel să îngreuneze inutil adaptarea şi amprentarea. Dacă de exemplu în zona laterală în zona premolarilor unde ar trebui poziţionat butonul de presiune există ca dinţi restanţi premolarii se va renunţa la adăugarea şi a unui buton peste casetă, buton care ar mări anormal zona. În timpul amprentării degetele operatorului vor face presiune direct pe casetă, care la acest

nivel poate avea un profil uşor concav (ca al butonilor de presiune corect confecţionaţi) pentru ca degetele operatorului să aibă o poziţie corectă şi comodă.

De asemenea având dinţii frontali restanţi mânerul lingurii individuale nu va mai avea forma şi poziţia a doi incisivi centrali ci va fi orizontal şi relativ scurt şi va trece pe deasupra buzei. Având în vedere că proteza terminală nu interesează de obicei zona frontală (excepţie făcând breşele suplimentare) amprenta fundului de sac vestibular în zona vestibulară centrală poate fi uşor supra- sau infraextinsă; acest lucru se datorează casetei. Totuşi nu este recomandabil ca aceasta să fie exagerat conturată deoarece bombează buza şi o tensionează şi astfel antrenează un anumit grad de crispare a întregii musculaturi periorale care alterează amprentarea funcţională.

O dată în plus, şi în această etapă a lingurii individuale este evident cât de necesară este adaptarea individuală a fiecărei proteze la situaţia câmpului protetic al pacientului respectiv şi cât de important este rolul medicului în această personalizare. Medicul este cel care stabileşte şi specifică prin desenarea limitelor lingurii pe amprenta preliminară şi prin menţiunile din fişa de laborator configurarea lingurii individuale, iar tehnicianul are datoria să o execute conform acestor indicaţii.

CAP. 9. Amprenta funcțională pentru realizarea scheletului

După ce lingura individuală este adusă în cabinet ea trebuie examinată mai întâi pe model pentru a se constata dacă este realizată conform indicațiilor şi dacă nu are plusuri sau zone tăioase care pot deranja inserția şi adaptarea. Deşi aceste eventuale plusuri reprezintă o greşeală a laboratorului ele trebuie verificate şi îndepărtate de către medic deoarece pot fi o cauză de eşec în amprentare.

Medicul trebuie să îi explice pacientului că aceste piese cu volum mare (lingura universală, şabloanele de ocluzie, lingura individuală) nu fac parte din proteza finală ci sunt doar nişte piese intermediare, nişte „sertare" care servesc pe parcursul tratamentului la a face anumite „măsurători". Dacă pacientul are impresia că şi protezele vor fi la fel de voluminoase va fi stresat şi mai puțin cooperant în timpul fazelor de amprentare şi determinare a DVO.

Dacă lingura individuală prezintă plusuri sau zone tăioase pe care medicul nu le îndepărtează durerea cauzată de traumatizarea mucoasei este destul de difuză; pe de altă parte, în această fază există la fiecare pacient un grad de disconfort din cauza volumului lingurii (mai mare decât al protezei), care se poate confunda cu o durere nespecifică. Medicul trebuie să verifice ca acest disconfort să nu aibă un suport dureros obiectiv care ar putea afecta manevrele de adaptare şi amprentare. Unui pacient crispat îi este greu să facă mişcări funcționale atât la amprentare cât şi la adaptare oricât ar fi de cooperant, deoarece crisparea este involuntară şi antrenează periferia musculară într-o mişcare nefuncțională.

Adaptarea lingurii individuale urmează aceiaşi paşi ca la edentatul total pe toate zonele pe care lipsesc dinți; lingura trebuie extinsă în fundurile de sac până la zona de reflexie a mucoasei pasiv-mobile, răscroită la bride şi frenuri la fel ca la proteza totală. Deşi proteza parțială nu se menține prin succiune, pentru o mai bună adaptare marginală, pentru o repoziționare mai sigură a lingurii în timpul amprentării şi pentru o distribuție mai echilibrată a presiunilor pe câmpul protetic este recomandabil să utilizăm materialele termoplastice (tip Kerr) în zona Ah şi la

tuberculii piriformi. Aceste „închideri la zonele cheie” ne asigură un punct de sprijin distal al lingurii individuale care mezial se sprijină pe dinții restanți. Dacă lingura se sprijină numai mezial, mai ales în situația unui număr redus de dinți restanți, iar distal se înfundă în mucoasă, sprijinul mezial se transformă din cauza presiunii din timpul amprentării într-o axă de basculare iar lingura fie va apăsa prea mult pe capătul distal al câmpului protetic, fie prea puțin. În ambele situații va rezulta o proteză al cărei sprijin muco-osos va fi prost realizat şi care din acest motiv va traumatiza dinții stâlpi, osul şi mucoasa. Un motiv în plus este acela că şeile terminale ale protezei scheletate trebuie extinse în limite maxim funcționale şi pe aceste zone amprentarea trebuie să redea starea funcțională a mucoasei şi nu doar pe cea anatomică.

Dacă lingura apasă prea puțin în zona distală la finalul tratamentului testul de rotație este pozitiv. În acest caz se impune o căptuşire funcțională prin metoda directă în şedința de aplicare a protezei, utilizând acrilat autopolimerizabil, material calitativ inferior celui termopolimerizabil. Dacă lingura apasă excesiv zona distală şi proteza finită va comprima exagerat aceeaşi zonă; apar leziuni şi vor necesare retuşuri. Zonele de suprapresiune pot fi determinate cu silicon fluid. Toate aceste manevre nu mai sunt necesare dacă lingura individuală este corect adaptată iar amprenta este corectă atât din punct de vedere anatomic cât şi funcțional.

Verificarea **finală** a **adaptării marginale** a lingurii individuale precum şi a **uniformității presiunilor** se poate face cu un silicon fluid (tip Fitt-Checker, care poate fi de la orice firmă). În acest moment se dovedeşte utilitatea stopurilor ocluzale ale lingurii individuale cu ajutorul cărora medicul regăseşte de fiecare dată aceeaşi poziție a lingurii pe câmpul protetic pentru a fi sigur de exactitatea înregistrării.

În această fază este foarte important să se identifice şi să se însemne cu creionul chimic pe mucoasă conturul exact al zonelor care vor necesita folieri pe modelul funcțional astfel încât să nu constituie o axă de basculare. Adâncimea diferită de înfundare a acestor zone trebuie măsurată de către medic în cabinet

utilizând fie un instrument special fie o sondă parodontală gradată (cu capăt rotunjit) şi trebuie comunicată tehnicianului prin intermediul fişei de laborator. Conturul acestor zone se va imprima în materialul de amprentă iar după priza materialului medicul va întări desenul pe amprentă.

Amprenta propriu-zisă se ia în lingura individuală corect adaptată (Fig. 9.1.) cu un silicon de consistenţă medie, preferabil de adiţie (Fig. 9.2.). Se pot folosi şi siliconi de condensare sau polieteri. În timpul amprentării se fac mişcări funcţionale şi modelaje atât de către medic cât şi de către pacient la comanda medicului, la fel ca la proteza totală. Pentru exactitatea modelului funcţional următor şi deci pentru corectitudinea protezei finale este de maximă importanţă ca elementele de agregare (coroanele şi punţile) **să rămână în amprentă într-o poziţie fixă identică cu cea din cavitatea bucală**. Acest lucru trebuie verificat de către medic în cabinet. Repoziţionarea ulterioară presupune un oarecare grad de aproximaţie a poziţiei acestor elemente în amprentă şi supune întreaga restaurare unui risc de incorectitudine inutil.

Amprenta funcţională trebuie:

1. să cuprindă toate elementele câmpului protetic;
2. să exercite o presiune uniformă (materializată printr-o grosime uniformă a materialului de amprentă);
3. să aibă margini de lungime şi grosime funcţionalizate care să prefigureze marginile viitoarei proteze şi
4. să conţină elementele fixe în aceeaşi poziţie cu cea din cavitatea bucală.

Amprenta funcţională se dezinfectează obligatoriu prin imersie completă într-un vas închis cu soluţie (de exemplu glutaraldehidă 2 %) pe o durată de timp recomandată de fabricant şi se spală bine după care se trimite în laborator pentru a fi îndiguită, cofrată şi turnată. După ce amprenta ajunge în laborator tehnicianul realizează scheletul metalic al protezei.

<table>
<tr><td> 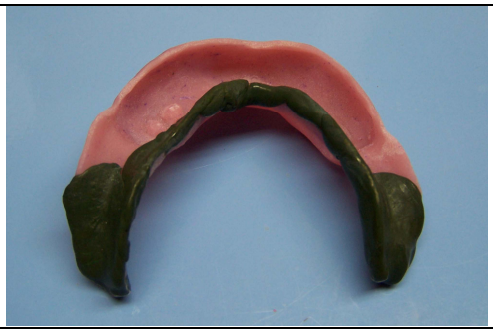 </td><td> 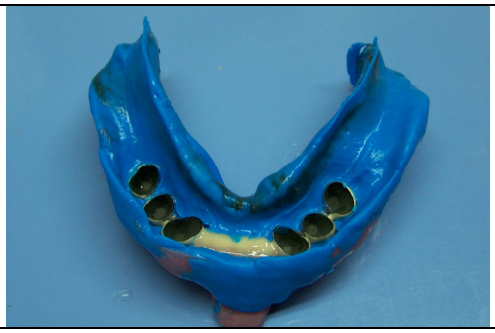 </td></tr>
<tr><td>Fig. 9.1. Lingură individuală din compozit fotopolimerizabil adaptată funcțional.</td><td>Fig. 9.2. Amprentă funcțională cu silicon de adiție.</td></tr>
<tr><td> </td><td> </td></tr>
<tr><td>Fig. 9.3. Poziționarea amprentei funcționale pentru cofrare cu alginat.</td><td>Fig. 9.4. Turnarea alginatului fluid în ringul metalic.</td></tr>
<tr><td> 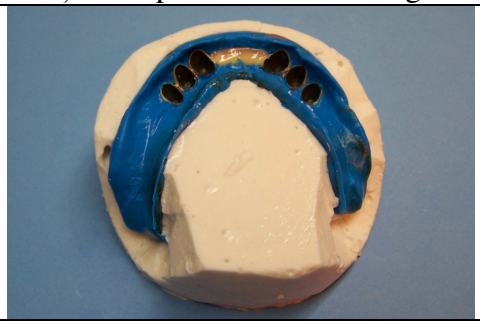 </td><td> </td></tr>
<tr><td>Fig. 9.5. Secționarea alginatului. Turnarea acrilatului autopolimerizabil în cape pentru obținerea bonturilor acrilice.</td><td>Fig. 9.6. După aplicarea pinurilor se repoziționează ringul metalic.</td></tr>
</table>

Realizarea scheletului protezei în laborator

Cofrarea amprentei funcționale este o etapă foarte importantă atât în tratamentul edentației totale **cât şi al celei parțiale**. În ciuda acestui fapt ea este frecvent ocolită de tehnicienii dentari şi „uitată” de medici deoarece este o fază

plictisitoare şi consumă timp. Este cunoscut rolul important al cofrării în menținerea şi stabilitatea viitoarei proteze, de aceea propunem o metodă de cofrare mai uşoară şi mai rapidă care poate fi utilizată şi în cabinet. Dezinfectată, spălată, îndiguită şi cofrată, amprenta funcțională şi ringul pot ajunge în laborator într-o cutie de carton închisă.

Cofrarea amprentelor funcționale prezintă avantaje imposibil de neglijat pentru echilibrul viitoarei proteze, indiferent că este totală sau parțială. Amprenta funcțională în lingură individuală corect confecționată şi adaptată înregistrează informații importante necesare pentru a obține sprijinul, stabilitatea şi menținerea protezelor. Modelajul marginal realizat în timpul amprentării este concordant cu mişcările funcționale ale musculaturii periferice care va interacționa cu viitoarea proteză. Acest modelaj funcțional şi deci extinderea marginilor se pierd în situația în care turnarea modelului se face fără îndiguire şi cofrare sau fără a utiliza conformatoare speciale prefabricate (din material plastic, de dimensiuni diferite). De asemenea prin îndiguire şi cofrare:

1. se îmbunătățeşte calitatea aplicării ghipsului pe suprafața amprentei;
2. se dirijează curgerea şi turnarea acestuia;
3. se delimitează exact soclul modelului;
4. scade posibilitatea de a încorpora bule de aer la turnare;
5. se asigură obținerea unui model cu o structură şi o consistență optime;
6. cofrarea permite turnarea amprentei cu o vibrare energică fără riscul prelingerii ghipsului peste pereții exteriori ai amprentei.

Amprenta funcțională trebuie dezinfectată de către tehnicianul dentar dacă acesta nu este sigur că a fost dezinfectată în cabinet. Dezinfectarea se poate face cu hipoclorit de sodiu 1% sau cu glutaraldehidă 2% fie prin imersia completă a amprentei într-un vas cu soluție, fie prin pulverizarea şi închiderea ermetică a acesteia într-o pungă de plastic pe întreaga durată de timp pe care o recomandă fabricantul soluției respective şi care este obligatoriu scrisă pe instrucțiuni. După

dezinfectare amprenta va fi clătită energic cu apă de la robinet. Tehnicianul trebuie să verifice poziția stabilă a elementelor de agregare în amprentă înainte de turnarea acesteia.

La începutul manoperei de îndiguire se poate folosi ca reper o linie trasată cu creionul chimic de-a lungul întregii amprente la aproximativ 2-3 mm de margini pentru a vizualiza extinderea marginilor şi a limita secționarea alginatului. Se poate folosi pentru îndiguire ringul metalic al conformatorului pentru masă de ambalat (în laborator) sau orice alt inel metalic sau din plastic (în cabinet) de care alginatul nu se lipeşte. Amprenta dezinfectată şi spălată se aşează pe o suprafață plană şi se sprijină cu plastilină aşezată dedesubt astfel încât marginile amprentei să nu atingă masa iar amprenta să aibă o poziție cât mai orizontală (Fig. 9.3.). Se aşează ringul peste amprentă şi se centrează astfel încât să menajeze un spațiu de cel puțin 3-4 mm față de orice margine a amprentei. Se prepară alginat în bolul de ghips.

La prepararea alginatului se foloseşte apă rece pentru a creşte timpul de priză şi se foloseşte mai multă apă decât la amprentare astfel încât să rezulte o soluție suficient de fluidă căreia să îi putem dirija curgerea în interiorul ringului. Alginatul trebuie să ajungă mai întâi sub amprentă apoi să umple ringul până aproape de acoperirea completă a acesteia (Fig. 9.4.). După priza alginatului se scoate ringul metalic şi se secționează marginile cu ajutorul unui bisturiu până la reperul trasat anterior cu creion chimic (Fig. 9.5.) după care se poate repoziționa ringul (Fig. 9.6.). Alginatul nu se lipeşte de materialele de amprentă.

Dacă am cofrat modelul în cabinet, după repoziționare trimitem amprenta în laborator unde, în această fază, la proteza scheletată, se vaselinează interiorul elementelor de agregare, se toarnă acrilatul autopolimerizabil în capele elementelor de agregare şi se poziționează pinurile pentru transferul bonturilor după care se repoziționează ringul. Se prepară ghipsul şi se toarnă folosind măsuța vibratorie (Fig. 9.7.). Se aşteaptă priza ghipsului după care ringul se demontează. Modelul funcțional obținut se demulează (Fig. 9.8.) şi imediat se poate socla.

	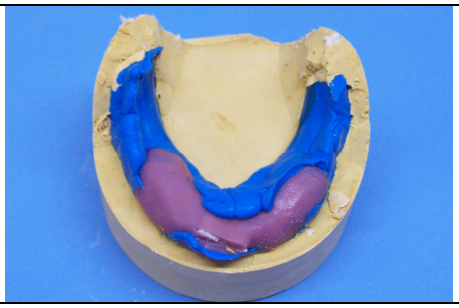
Fig. 9.7. Modelul se toarnă utilizând măsuța vibratorie.	Fig. 9.8. Demularea amprentei are loc după priza ghipsului.
	
Fig. 9.9. Modelul funcțional obținut este de foarte bună calitate.	Fig. 9.10. Batoane prefabricate pentru lipire pe amprenta funcțională (metoda clasică de cofrare).
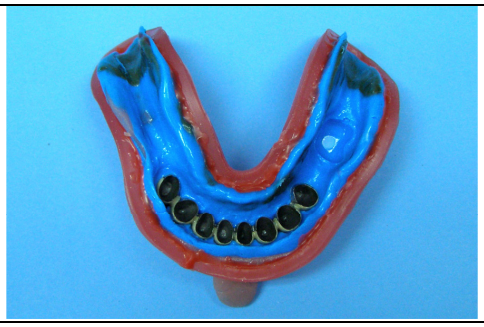	
Fig. 9.11. Amprenta funcțională îndiguită cu benzi (batoane) de ceară prefabricate.	Fig. 9.12. Turnarea acrilatului autopolimerizabil în cape şi aplicarea pinurilor pentru ranforsarea bonturilor acrilice.

Între amprentă şi alginat nu este necesară aplicarea nici unui material de izolare. Alginatul este moale şi elastic şi nu se va deforma în timpul procedurii. Această modalitate de îndiguire şi cofrare este cu mult mai uşoară şi mai puțin plictisitoare decât procedura care utilizează ceară şi plastilină. Metoda alternativă descrisă permite turnarea rapidă şi precisă a unui model fără defecte (Fig. 9.9.) şi în

acelaşi timp minimalizează posibilitatea de a pierde unele porţiuni ale amprentei care sunt foarte importante pentru sprijinul, menţinerea şi stabilitatea protezei.

Metoda de îndiguire şi cofrare cu ceară şi plastilină este şi ea mult simplificată de utilizarea elementelor prefabricate (ringuri, benzi de ceară profilate special) (Fig. 9.10.). Banda de ceară specială prefabricată se lipeşte de materialul de amprentă mai uşor decât ceara obişnuită (Fig. 9.11.). După lipirea benzii în cape se toarnă acrilatul autopolimerizabil şi se aplică pinurile pentru ranforsarea bonturilor acrilice (Fig. 9.12.). De această bandă (baton) tehnicianul lipeşte bucăţi de dimensiuni potrivite secţionate dintr-o placă de ceară cu ajutorul cărora creează un conformator (Fig. 9.13.) în care toarnă ghipsul (Fig. 9.14.); după priza ghipsului se îndepărtează ceara (Fig. 9.15.).

Fig. 9.13. Amprenta funcţională îndiguită şi cofrată cu ceară (metoda clasică) înainte de turnarea ghipsului.

Fig. 9.14. Turnarea ghipsului.

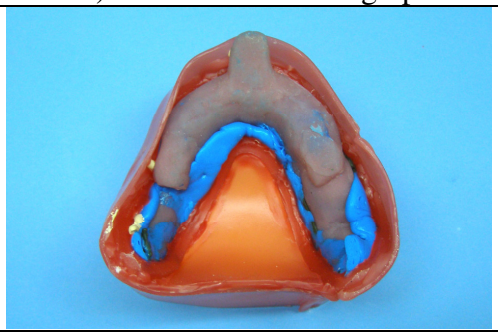

Fig. 9.15. După priza ghipsului se îndepărtează ceara.

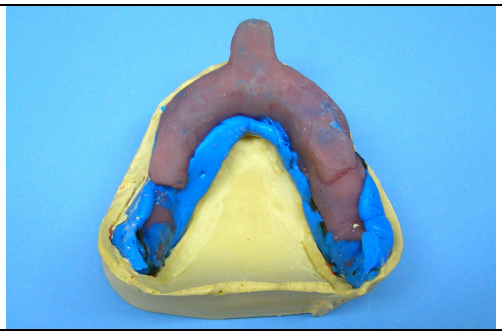

Fig. 9.16. Demularea amprentei poate implica uneori secţionarea lingurii individuale (câmp protetic retentiv).

După turnarea şi întărirea ghipsului au loc demularea (Fig. 9.16., 9.17.), folierea şi deretentivizarea modelului funcțional (cu ceruri speciale de diferite consistențe şi culori) şi apoi duplicarea acestuia. Duplicarea se poate face cu hidrocoloizi reversibili (Agar-Agar) (Fig. 9.19., 9.20.) sau cu siliconi (Fig. 9.21., 9.22.). Conformatoarele pentru Agar-Agar sunt diferite de cele pentru siliconi. Hidrocoloizii sunt uneori preferați pentru că prezintă un anumit grad de reutilizare. Siliconii nu se pot reutiliza şi ca atare sunt mai scumpi.

Etapa de duplicare a modelului funcțional este obligatorie deoarece asigură obținerea unui model din masă de ambalat specifică aliajului din care se toarnă scheletul metalic (Fig. 9.23.), model care va face parte din tipar, lăsând modelul funcțional inițial intact pentru a face parte din tiparul protezei finale. Masa de ambalat din care se toarnă modelul duplicat se prepară de preferință utilizând vacuum malaxorul pentru a obține omogenitate.

După realizarea modelului duplicat din masă de ambalat au loc în laborator uscarea şi durificarea suprafeței acestuia cu ajutorul unor spray-uri speciale (Fig. 9.24.) pentru ca pe suprafața sa să poată fi modelată macheta scheletului metalic al protezei (Fig. 9.25.) fără ca manevrele să afecteze suprafața modelului şi deci exactitatea scheletului. Au loc apoi:

- pregătirea machetei pentru ambalare (lipirea tijelor şi conului de turnare, detensionarea machetei) (Fig. 9.26.),
- ambalarea (masa de ambalat se prepară utilizând vacuum malaxorul pentru a evita obținerea de plusuri),
- preîncălzirea şi încălzirea tiparului,
- turnarea,
- dezambalarea, tăierea tijelor şi sablarea (Fig. 9.27),
- prelucrarea scheletului metalic (Fig. 9.28.).

Odată prelucrat, scheletul metalic se trimite în cabinet pentru probă.

Fig. 9.17. Model funcțional obținut după îndiguirea şi cofrarea amprentei cu ceară.

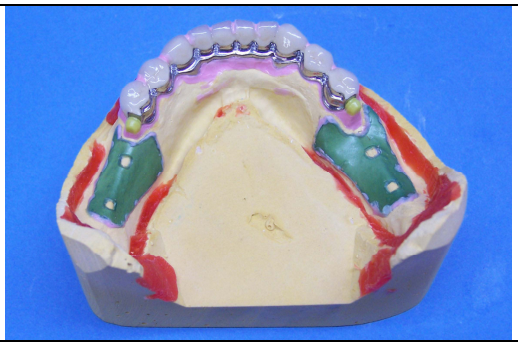

Fig. 9.18. Model funcțional deretentivizat şi pregătit în vederea duplicării.

Fig. 9.19. Conformator pentru duplicarea cu hidrocoloizi reversibili.

Fig. 9.20. Duplicare cu AGAR-AGAR.



Fig. 9.21. Conformator pentru duplicarea cu siliconi.

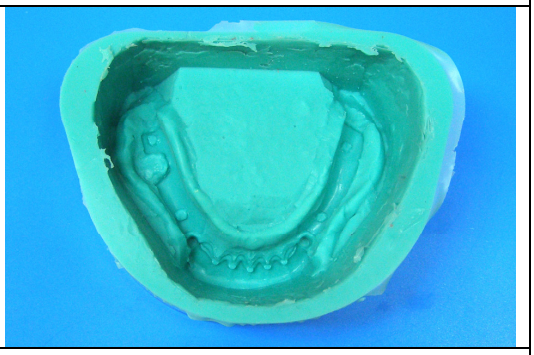

Fig. 9.22. Duplicare cu silicon.



Fig. 9.23. Turnarea modelului duplicat din masă de ambalat specifică aliajului metalic respectiv.

Fig. 9.24. Spray pentru întărirea suprafeței modelului duplicat.

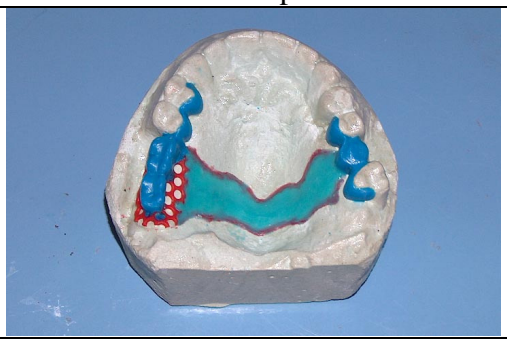

Fig. 9.25. Macheta scheletului metalic pe modelul duplicat.

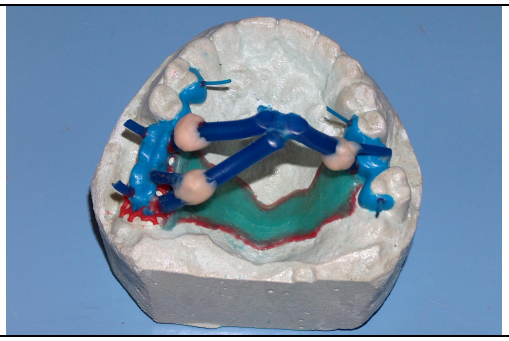

Fig. 9.26. Aplicarea tijelor şi rezervoarelor pentru turnare.



Fig. 9.27. Scheletul metalic după dezambalare şi sablare.

Fig. 9.28. Scheletul metalic după prelucrare pentru faza de probă.

CAP. 10. Proba scheletului metalic

În această etapă trebuie verificată adaptarea scheletului metalic al protezei atât pe pragurile şi interlock-urile elementelor de agregare de pe dinții stâlpi cât şi pe țesuturile moi cu care proteza are contact. Este important ca poziția elementelor de agregare pe dinții stâlpi să fie aceeaşi în cavitatea bucală şi pe modelul de lucru (prin corectitudinea fazei anterioare de amprentare funcțională) şi astfel adaptarea scheletului pe praguri şi interlock-uri la proba în cabinet va fi şi ea aceeaşi ca pe model.

Proba scheletului se face utilizând silicon fluid pentru depistarea zonelor de suprapresiune care se pot afla fie în angrenajul fix-mobil fie pe zona de sprijin muco-osos. Zonele de suprapresiune aflate pe elemente anatomice constituie o eroare de proiectare, deoarece pentru acestea medicul şi tehnicianul trebuie să prevadă şi să execute de la început despovărări prin foliere (Fig. 10.1.). Conturul zonei de foliat este desenat de medic pe amprentă; grosimea trebuie specificată tot de către medic în scris în fişa de lucru cu laboratorul (Fig. 10.2.). Una dintre erorile cel mai greu, dacă nu chiar imposibil, de corectat este bascularea pe bolta palatină din cauza unui torus sau rafeu median nefoliat şi de obicei responsabilitatea îi aparține medicului care nu a trimis către laborator nici un fel de indicații de foliere. Se poate întâmpla şi ca tehnicianul să fi dispus de aceste date în fişa de laborator dar să nu le fi respectat (din varii motive). Grosimea conectorului permite **uşoare** corecții, dacă torusul nu este foarte voluminos. De cele mai multe ori se întâmplă ca tehnicianul să folieze această zonă la o grosime aproximativă, în lipsa oricăror date înscrise în fişă. Un torus mare (chiar mediu) este din fericire destul de vizibil pe model şi un tehnician cu experiență va folia zona în urma unui telefon dat medicului, dar o va face la o grosime aproximativă, diferită de cea care ar fi trebuit măsurată în cavitatea bucală. Această atitudine poate conduce fie la o şedință de adaptare a scheletului metalic mai lungă şi mai obositoare pentru medic şi pacient, fie la o foliere exagerată şi la acumularea de alimente sub conectorul principal.

<table>
<tr><td> </td><td> </td></tr>
<tr><td>Fig. 10.1. Torus palatin mare şi asimetric – aspect intraoral. Măsurarea rezilienței pe bolta palatină trebuie să se facă din aproape în aproape pe ambele părți (rezilienţă diferită stânga-dreapta) pe toată zona care interesează conectorul principal.</td><td>Fig. 10.2. Proteza scheletată realizată respectând indicațiile de foliere date de medic în urma măsurării corecte a rezilienței (foliere asimetrică).</td></tr>
<tr><td> 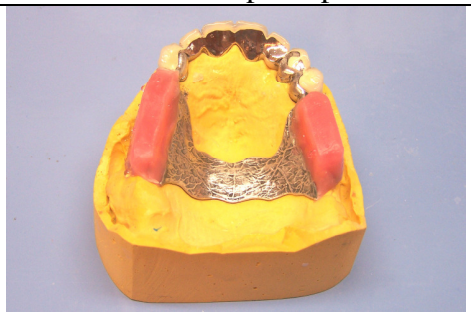 </td><td> </td></tr>
<tr><td>Fig. 10.3. Schelet metalic pe model cu valurile de ocluzie montate.</td><td>Fig. 10.4. Schelet la probă fără valuri de ocluzie.</td></tr>
<tr><td> </td><td> </td></tr>
<tr><td>Fig. 10.5. Proba scheletului metalic – aspect intraoral.</td><td>Fig. 10.6. Proba scheletului metalic: verificarea adaptării pe praguri, interlock-uri, boltă palatină.</td></tr>
</table>

Scheletul metalic poate ajunge în cabinet la probă cu (Fig. 10.3.) sau fără (Fig. 10.4.) valurile de ocluzie montate pe şei în funcție de dorința medicului. Pe

plasa de şei se pune ceară spre fața mucozală lăsând însă liber stopul distal al şeii. Verificările se fac cu silicon fluid care se pune pe suprafața mucozală a conectorului principal (Fig. 10.5, 10.8.), pe praguri, lăcaşe de capse şi interlock-uri (Fig. 10.6, 10.9.). Se verifică aspectul nervurilor anterioară şi posterioară care împiedică pătrunderea alimentelor sub conectorul principal (Fig. 10.7.). Se fac presiuni cu degetele poziționate deasupra lăcaşelor capselor. Nu se presează mai departe de această zonă şi nici pe capătul distal al şeii deoarece în absența matricilor din lăcaşe şi a acrilatului şeilor bascularea scheletului falsifică înregistrarea zonelor de suprapresiune. Grosimea uniformă a siliconului asigură distribuirea uniformă a presiunilor pe bolta palatină (sprijin muco-osos eficient) (Fig. 10.10.).

În timpul probei scheletului metalic mandibular este recomandabil ca pacientul să efectueze şi câteva mişcări funcționale ale limbii pentru a ne asigura că unele mici zone ale barei nu jenează aceste mişcări. Scheletul metalic se consideră adaptat dacă siliconul are o grosime uniformă după priză, în urma efectuării de către medic a presiunii digitale pe lăcaşele capselor.

Scheletul metalic maxilar alunecă la probă de pe câmpul protetic, din cauza greutății şi deoarece elementele de menținere directă sunt incomplete: patricile există pe elementele de agregare, dar matricile reziliente nu au fost încă montate în lăcaşele lor metalice. Şi totuşi, acesta nu se desprinde complet datorită fricțiunii realizate de pragurile orale, brațe opozante şi interlock-uri (elemente de menținere indirectă care potențează acțiunea capselor şi asigură sprijin dento-parodontal eficient) (Fig. 10.11.).

Adăugarea valurilor de ocluzie în laborator după etapa de probă a scheletului metalic implică revenirea acestuia în cabinet pentru înregistrarea RIMO (Fig. 10.12.).

Fig. 10.7. Aspectul nervurilor anterioară şi posterioară care împiedică pătrunderea alimentelor sub conectorul principal.

Fig. 10.8. Verificarea adaptării la țesuturile moi.

Fig. 10.9. Verificarea adaptării pe praguri şi interlock-uri şi a poziției capselor.

Fig. 10.10. Grosimea uniformă a siliconului asigură distribuirea uniformă a presiunilor pe bolta palatină (sprijin muco-osos eficient).

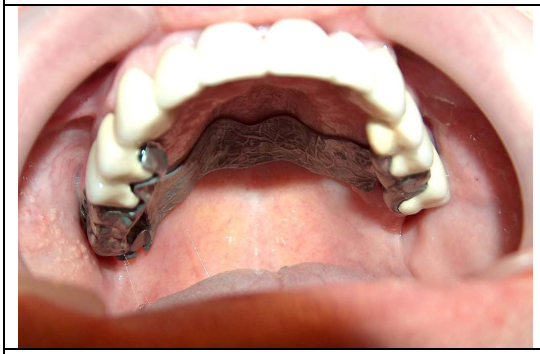

Fig. 10.11. La probă scheletul alunecă de pe câmpul protetic, dar nu se desprinde complet datorită fricțiunii realizate de praguri, brațe opozante şi interlock-uri (menținere indirectă).

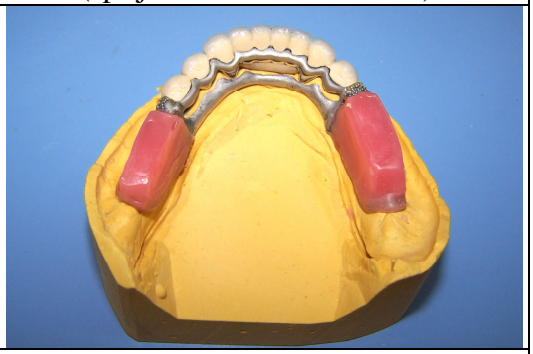

Fig. 10.12. Adăugarea valurilor de ocluzie în laborator după probă implică revenirea în cabinet pentru înregistrarea RIMO.

Valurile de ocluzie se adaugă de obicei pe şei în laborator. Este preferabil să se utilizeze valuri de ocluzie prefabricate deoarece au o consistență optimă pentru înregistrarea corectă a ocluziei fără a tenta mandibula să alunece din cauza vreunei zone mai dure care să interfere pe traseu. Aceste valuri se aplică deosebit de uşor prin simpla lor secționare la dimensiunea necesară şi lipirea cu o spatulă încălzită, economisind timp prețios pentru tehnician iar prețul lor este redus. În situația în care laboratorul este la distanță aplicarea valurilor prefabricate poate fi făcută şi de către medic în cabinet cu ajutorul spirtierei pentru a scuti o şedință de tratament. De asemenea există posibilitatea ca valurile să fie puse pe schelet încă de la proba scheletului metalic deoarece prezența lor nu reprezintă un impediment în verificarea adaptării acestuia pe structurile subiacente.

Dacă dinții de pe şeile suplimentare sau de deasupra capselor sunt din metalo-compozit sau metalo-ceramică, există posibilitatea ca aceştia să fie adaptați în ocluzie în această fază sau într-o fază ulterioară suplimentară, în funcție de ce stabilesc împreună medicul şi tehnicianul. Dacă pe toate şeile protezei se vor monta ulterior dinți prefabricați acrilici, în această fază se va verifica şi adapta numai fața mucozală a scheletului.

O eroare deosebit de dificil de corectat (în limitele obligației de a realiza pacientului un tratament corect şi care să prezerve cât mai mult timp dinții restanți) este diferența de centrare a capselor în lăcaşele metalice. Acest lucru este de dorit să nu apară dar se poate observa la proba scheletului cu ajutorul siliconului fluid (Fig. 10.13.). În cazul în care după efectuarea tuturor verificărilor de aşezare a scheletului metalic pe câmpul protetic şi odată acesta adaptat complet se constată că diferența de centrare a capselor în lăcaşele metalice persistă (Fig. 10.14.) ne putem aştepta ca la final când se montează matricile în lăcaşe scheletul să nu se mai adapteze (Fig. 10.15.).

Acest neajuns se datorează cel mai frecvent:

1. faptului că la poziționarea patricilor nu a fost folosit paralelograful;
2. unei erori ulterioare în fazele de lipire a machetelor calcinabile;

3. unei erori de pregătire a machetei pentru ambalare;
4. unei erori de ambalare;
5. unei erori apărute la realizarea scheletului metalic care poate fi deformat din turnare (răcire bruscă, prea mare cantitate de metal, tije şi rezervoare insuficiente, tije prea groase poziționate în apropierea lăcaşelor, erori de prelucrare şi lustruire, etc.).

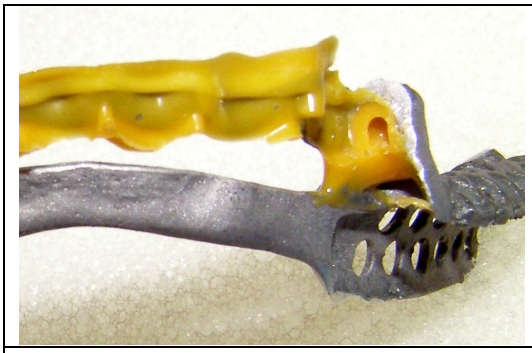

Fig. 10.13. Asimetria capsei în lăcaş la proba scheletului metalic.

Fig. 10.14. Diferența de centrare a capselor în lăcaşele metalice sesizată la proba scheletului metalic.

Fig. 10.15. Refacerea protezei inferioare din cauza contracției exagerate a metalului scheletului care a trecut neobservată la proba scheletului metalic.

Fig. 10.16. Capetele distale ale scheletului s-au contractat şi s-au apropiat modificând insesizabil poziția lăcaşelor capselor. Proteza este imposibil de adaptat pentru a fi inserată.

Varianta simplă de „rezolvare” este ca tehnicianul să frezeze interiorul matricelor din plastic până obține adaptarea. Metoda dă rezultate pe moment, dar are şi multe neajunsuri:

- matricile fac o menținere mai slabă chiar dacă le alegem pe cele mai rigide;
- în timp matricile trebuie schimbate mai des;
- nu se poate stabili dacă toate aceste forțe neechilibrate sunt preluate de matrice (care cedează prin uzură rapidă) sau ele acționează de fapt nociv şi asupra dinților stâlpi grăbind pierderea acestora.

Iată de ce mulți pacienți cred că protezele parțiale afectează inerent dentiția restantă şi de ce un cunoscut protetician a scris că „o proteză parțială este un aparat care extrage dinții unei persoane încet, dureros şi costisitor".

Atitudinea corectă într-un astfel de caz este refacerea scheletului reluând faza de amprentă funcțională în lingură individuală! (Fig. 10.16.).

CAP. 11. Înregistrarea ocluziei cu valurile de ceară montate pe schelet.

În această etapă se înregistrează poziția de intercuspidare maximă iar corectitudinea acestei înregistrări depinde în mod direct de înregistrările anterioare realizate pentru confecționarea protezelor provizorii şi a elementelor de agregare fixe.

Coroanele solidarizate şi/sau punțile se poziționează în cavitatea bucală pe dinții stâlpi (Fig. 11.1.).

Valurile de ceară de pe schelet sunt înmuiate cu ajutorul unei spatule încălzite.

Scheletul se aplică corect pe elementele fixe şi pacientul este instruit cum să închidă (Fig. 11.2.).

Se răcesc valurile cu sprayul de aer de la unit (Fig. 11.3.) şi se desprinde ceara refluată pe dinții antagonişti cu atenție, utilizând spatula din trusă, pentru a uşura dezocluzia şi a evita deformările şi desprinderea valurilor de ceară de pe schelet (Fig. 11.4.).

Se scoate scheletul din cavitatea bucală, se spală cu apă rece şi se aplică pe model. Se verifică angrenajul modelelor (Fig. 11.5.); dacă se ating soclurile în zona distală acestea se reduc cu o freză cu striuri mari şi separate montată la piesa dreaptă.

Dacă ceara folosită pentru confecționarea valului de ocluzie a fost una destinată special acestui scop (de consistență moale) **de obicei** nu mai este necesară repoziționarea în cavitatea bucală şi reluarea înregistrării cu pastă de oxid de zinc-eugenol pentru clarificarea impresiunilor dinților antagonişti. Dacă valurile au fost confecționate din ceară pentru baza protezei (rulată), acestea trebuie încălzite foarte bine deoarece foile suprapuse riscă să alunece unele pe altele sub presiunea ocluzală dacă nu au fost bine încălzite. În acest caz pentru a înregistra toate detaliile fețelor ocluzale este nevoie să se repoziționeze şablonul în cavitatea bucală; **pe valurile bine uscate se aplică numai pe suprafața ocluzală o**

cantitate foarte mică de pastă ZOE (Repin) care va oferi acuratețe înregistrării pentru a asigura o repoziționare cât mai exactă. Cantitatea de pastă trebuie să fie extrem de redusă deoarece refluează şi riscă să se desprindă la dezinserția şablonului din cavitatea bucală.

Fig. 11.1. Coroanele solidarizate şi/sau punțile se poziționează pe dinții stâlpi.

Fig. 11.2. Pacientul este instruit să închidă în I.M.

Fig. 11.3. Valurile de ceară se răcesc cu sprayul de aer de la unit.

Fig. 11.4. Se desprinde cu atenție ceara refluată pe dinții antagonişti.

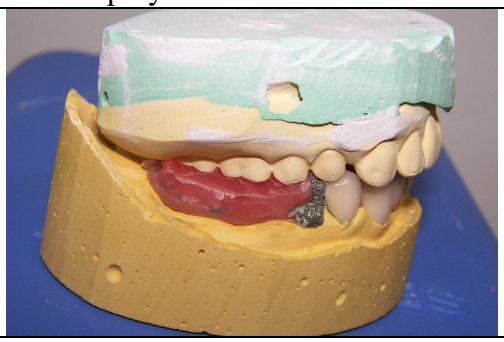

Fig. 11.5. Poziționarea modelelor în cabinet; medicul verifică corectitudinea înregistrării precum şi să nu se atingă soclurile.

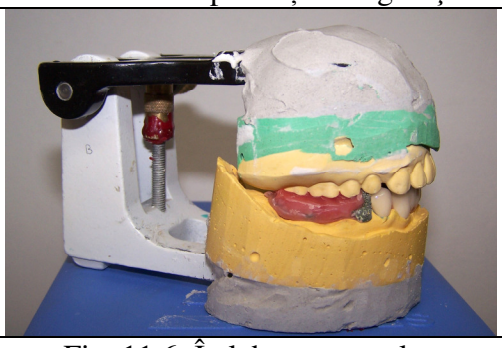

Fig. 11.6. În laborator are loc poziționarea modelelor în ocluzor.

În laborator are loc montarea modelelor în ocluzor (articulator) (Fig. 11.6.) pentru realizarea machetei structurilor care vor completa proteza (şei, dinţi artificiali). După demontarea valurilor şi curăţarea cerii de pe schelet (Fig. 11.7.) se evaluează spaţiul vertical disponibil pentru realizarea primului dinte artificial situat deasupra capsei (Fig. 11.8.). În această etapă laboratorul poate solicita timp mai îndelungat şi medicul mai poate avea nevoie de o şedinţă suplimentară în funcţie de tipul de şa şi de materialul din care se vor realiza dinţii artificiali.

Oportunitatea unei şedinţe suplimentare înainte de proba machetei

Dacă şaua va fi una clasică, simplă, realizată numai cu dinţi din garnituri prefabricate din acrilat (Fig. 11.9.) sau chiar din porţelan (Fig. 11.10.), tehnicianul va avea nevoie de timpul obişnuit necesar montării dinţilor iar medicul nu va chema pacientul pentru încă o probă. Utilizarea unei astfel de şei este însă limitată de spaţiul protetic vertical existent deasupra capsei (Fig. 11.11.), adică de înălţimea dinţilor stâlpi şi restanţi (Fig. 11.12.). De cele mai multe ori însă aceştia au o înălţime medie sau chiar mică şi de aceea deasupra lăcaşului metalic al capsei nu mai încape un dinte de acrilat de o grosime suficientă astfel încât să reziste solicitărilor masticatorii pe termen lung şi ca prin suprafaţa lui ocluzală să nu transpară acrilatul roz al şeii (Fig. 11.13.). Chiar în situaţia existenţei unui spaţiu rezonabil se recomandă pensularea unui agent de mascare de culoare albă pe lăcaşul metalic (Fig. 11.14.) înainte de montarea dintelui artificial.

Dinţii artificiali prefabricaţi utilizaţi la realizarea protezei scheletate pot fi în totalitate din porţelan (Fig. 11.10.), aleşi după formă şi dimensiune dintr-o garnitură prefabricată şi poziţionaţi pe şa după criteriile cunoscute. Această alegere nu poate intra în discuţie decât în situaţia unor dinţi restanţi într-adevăr foarte înalţi şi voluminoşi (Fig. 11.12.), reducerea dimensională necesară pentru montare şi mai ales aceea a dinţilor de deasupra capselor implicând menajarea unei grosimi a suprafeţei ocluzale care să evite spargerea dinţilor artificiali şi/sau desprinderea lor de pe proteză.

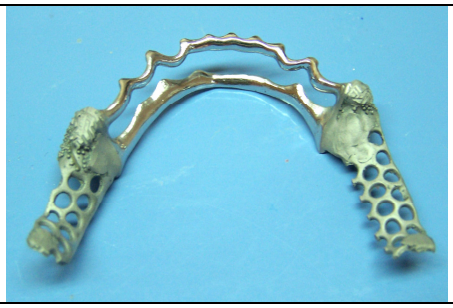	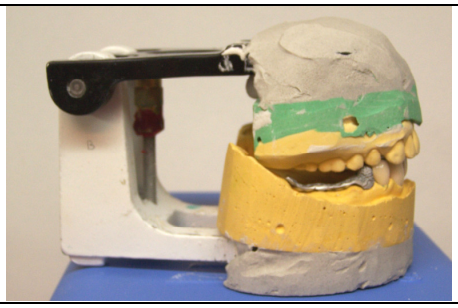
Fig. 11.7. Scheletul metalic curățat în vederea aplicării agenților de mascare (roz şi alb).	Fig. 11.8. Evaluarea spațiului vertical disponibil după eliminarea cerii de pe schelet.
Fig. 11.9. Dinți artificiali acrilici din garnitură prefabricată montați inclusiv pe lăcaşul de deasupra capselor (spațiu vertical permisiv).	Fig. 11.10. Proteză cu dinți artificiali de porțelan din garnitură prefabricată.
Fig. 11.11. Proba machetei protezei scheletate cu dinți artificiali din acrilat (spațiu vertical corespunzător).	Fig. 11.12. Pacientă cu dinți naturali voluminoşi şi înalți (spațiu vertical corespunzător).

De asemenea porțelanul este foarte dificil de folosit atunci când maxilarul antagonist a fost deja corect restaurat sau nu necesită restaurare având în vedere faptul că adaptarea în ocluzie a porțelanului nu se poate face decât pe seama dinților maxilarului antagonist, dinții de porțelan din garnituri prefabricate ai noii

proteze nemaiputând fi relustruiți la gata decât în mod superficial, cu gume speciale care însă nu asigură obținerea unei suprafețe foarte netede.

Dinții artificiali prefabricați din porțelan se pot utiliza numai pe un maxilar dacă ulterior antagonistul va fi restaurat şi el, eventual cu dinți de compozit şi/sau acrilat pe baza cărora se vor face adaptările în ocluzie. Este de menționat că o proteză cu dinți artificiali din porțelan este mai uşor de întreținut în sensul igienei, dar mai dificil de păstrat în sensul fragilității sale şi a atenției sporite cu care trebuie manipulată, fiind mai casantă şi mai grea decât cea cu dinți de acrilat (nu se recomandă la pacienți foarte în vârstă sau cu control neuro-muscular redus).

Dinții artificiali din porțelan pot fi obținuți şi prin ardere directă pe scheletul metalic al protezei, situație în care metalul folosit trebuie să fie unul compatibil cu arderea ceramicii (Fig. 11.15.).

O şa realizată în acest fel prezintă un modelaj special executat de tehnician pe macheta scheletului, modelaj sub formă de bonturi anatoforme pe care se va arde ceramica (Fig. 11.16.). În general acest design este mai recomandat pentru o şa de dimensiuni mici (1-2 dinți) (Fig. 11.17.). Există şi varianta ca dintele de deasupra capsei să fie realizat din porțelan iar ceilalți din acrilat; şi acest design necesită neapărat o şedință suplimentară în cabinet pentru proba şi adaptarea mai întâi a dintelui (dinților) de porțelan.

Arderea directă a ceramicii pe schelet pentru a obține dinții artificiali este o variantă mai avantajoasă decât utilizarea unor dinți din garnituri deoarece în acest fel se poate face adaptarea în ocluzie, ceea ce cu dinții prefabricați din porțelan este imposibil. În această situație este obligatorie o şedință suplimentară de probă şi adaptare în ocluzie pentru aceşti dinți (obişnuita „probă la biscuit"). Scheletul vine în cabinet fără ceara de şei, aceasta se adaugă numai după arderea de glanz (Fig. 11.18.). După această probă (Fig. 11.19.) şi după arderea de glanz (Fig. 11.20.) nu se mai pot face nici un fel de modificări pe aceşti dinți din simplul motiv că temperatura din cuptorul de porțelan ar topi atât ceara cât şi acrilatul.

Aceste comentarii nu fac decât să precizeze o dată în plus că realizarea protezei scheletate este o atitudine terapeutică personalizată de medic în funcție de situația respectivului pacient, respectând însă principiile de tratament şi în strânsă colaborare cu tehnicianul dentar.

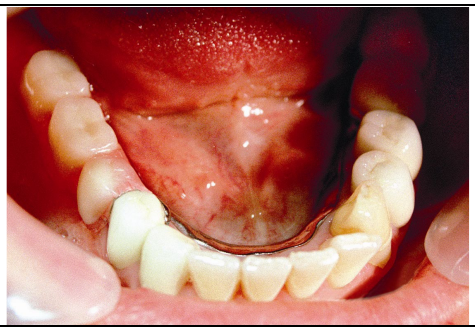

Fig. 11.13. Dinte din acrilat situat deasupra lăcaşului (45) redus până la transparența acrilatului roz al bazei prin fața ocluzală.

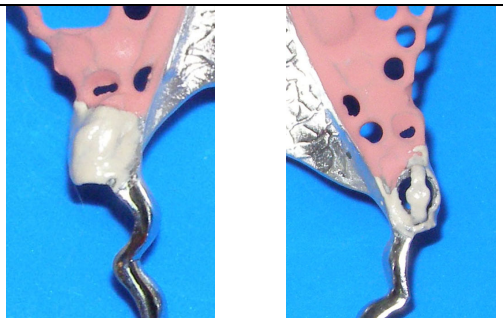

Fig. 11.14. Pensularea unui agent de mascare de culoare albă pe lăcaşele metalice pentru obținerea unui efect estetic superior.

Fig. 11.15. Dinți artificiali realizați prin arderea ceramicii în cuptor direct pe scheletul metalic.

Fig. 11.16. Aspect pe model după proba şi adaptarea scheletului (sablare).

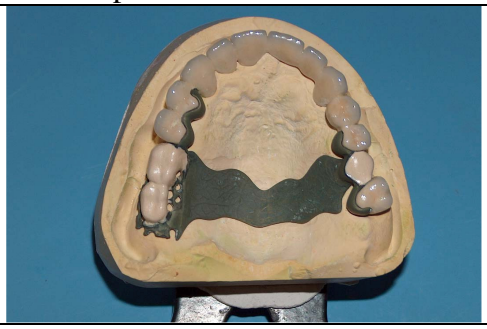

Fig. 11.17. Aspect intermediar pe model în etapa de realizare a dinților artificiali din porțelan.

Fig. 11.18. Schelet cu dinți artificiali din porțelan pregătit pentru proba şi adaptarea în ocluzie.

Fig. 11.19. Proba şi adaptarea în ocluzie.

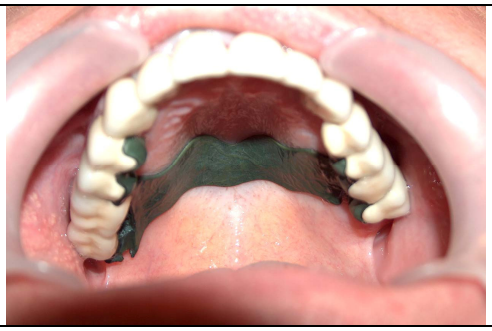

Fig. 11.20. Şedinţă suplimentară în cabinet pentru o proteză cu dinţi artificiali din porţelan ars direct pe scheletul metalic.

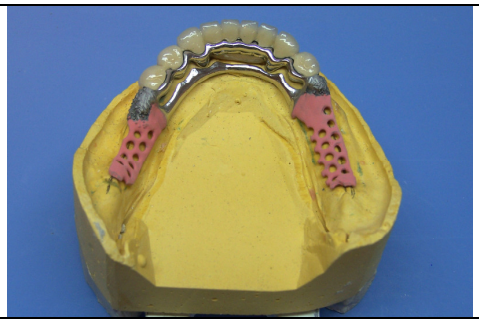

Fig. 11.21. Aplicarea agentului de mascare roz pe reţeaua şeilor. Aspectul retenţiilor (perle) pe lăcaşele de deasupra capselor.

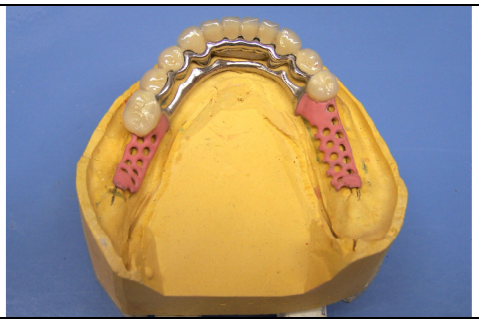

Fig. 11.22. Realizarea dinţilor de deasupra capselor din compozit fotopolimerizabil nu implică neapărat încă o probă în cavitatea bucală.

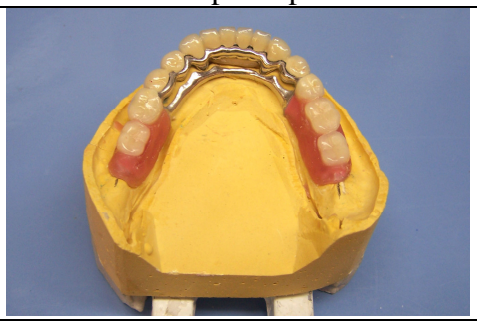

Fig. 11.23. Realizarea machetei scheletului prin aplicarea cerii pe şei şi montarea dinţilor artificiali acrilici în continuarea celor de compozit.

Fig. 11.24. Proba machetei protezei scheletate inferioare în cavitatea bucală – montare inversă în zona laterală condiţionată de atrofia crestelor edentate.

Spațiul vertical disponibil este critic mai ales în această zonă de deasupra capsei şi trebuie obligatoriu apreciat corect din timp, astfel încât medicul şi tehnicianul să decidă împreună care este cea mai bună soluție pentru realizarea primilor dinți artificiali de pe şa. Dacă spațiul disponibil este apreciat a fi prea mic pentru a monta în condiții de siguranță un dinte dintr-o garnitură prefabricată, o altă posibilitate este ca pe suprafața ocluzală a lăcaşului (care face parte integrantă din scheletul metalic) să fie prevăzute de la machetă retenții eventual sub formă de perle (Fig. 11.21.) pentru a realiza apoi un dinte artificial din compozit fotopolimerizabil. Este cea mai uzitată şi simplă soluție şi nu presupune neapărat o şedință suplimentară în cabinet (Fig. 11.22.) dacă nu se preconizează modificări de o amploare deosebită la proba machetei. Eventuale mici modificări pe dinții de compozit se mai pot face şi pe proteza la gata trecând peste faza de machetă (ceara de machetă s-ar scurge în interiorul cuptorului de compozit din cauza căldurii degajate de bec).

După ce au fost definitivați dinții de deasupra capselor şi a fost colorată plasa de şei (cu un agent de mascare roz) (Fig. 11.21.) se reia în laborator montarea dinților din acrilat şi piesa protetică aflată în această fază de execuție se trimite în cabinet pentru proba machetei (Fig. 11.23.). În această fază macheta şeilor protezei nu trebuie să respecte obligatoriu conformația fundurilor de sac, deoarece ceea ce se va controla în cabinet nu va fi adaptarea în fundurile de sac, ci **angrenajul dinților** artificiali ai protezei cu cei antagonişti (Fig. 11.24.) sau, dacă aceştia lipsesc, **nivelul planului de ocluzie**. În etapa următoare (de probă a machetei) se fac modificări la nivelul arcadelor artificiale (în cabinet sau în laborator) iar după probă şeile se prelungesc în fundurile de sac pentru a obține conformarea lor finală şi abia apoi macheta va fi finisată şi pregătită pentru ambalare.

CAP. 12. Proba machetei.

Proba machetei protezei scheletate este o etapă în care medicul verifică atât relațiile ocluzale pe care le stabileşte proteza cu arcada antagonistă cât şi aspectul estetic al acesteia şi armonizarea sa cu fizionomia pacientului respectiv. Proba machetei este o etapă obligatorie chiar şi în absența antagoniştilor, pentru a verifica nivelul şi simetria planului de ocluzie care în laborator sunt imposibil de stabilit cu exactitate (Fig. 12.1.). Dacă pacientul are nevoie de protezare mobilizabilă la ambele maxilare, este corect să executăm mai întâi o restaurare şi să stabilim un nivel al planului de ocluzie în funcție de care să o realizăm apoi şi pe cealaltă (Fig. 12.1.). În această situație este desigur recomandabil să realizăm mai întâi o protezare provizorie pe baza căreia să determinăm aceste repere pe care ulterior să le putem transfera cu mici modificări pe proteza finală.

În etapa de probă a machetei se verifică mai întâi aspectele funcționale, dar etapa nu se consideră încheiată până în momentul în care pacientul nu este şi el de acord cu aspectul său din punctul de vedere al fizionomiei. Prezența cuiva din anturajul pacientului la această probă poate fi un sprijin, însă numai în condițiile în care medicul este sigur că acea persoană este una pozitivă şi va avea o atitudine optimistă şi încurajatoare. Este preferabil ca această persoană să fie eventual avizată în ceea ce priveşte aspectul şi funcționalitatea protezelor, pentru a nu avea în mod nejustificat o atitudine critică şi nişte pretenții exagerate.

Principalul motiv pentru care această şedință poate fi mai dificilă este acela că proteza încă nu beneficiază de menținere deoarece matricile reziliente nu au fost încă inserate, acestea urmând a fi montate pe proteza la gata. Medicul trebuie să-i explice pacientului de ce proteza, în special cea superioară, are tendința de a se desprinde de pe câmpul protetic (atracție gravitațională) şi să-l asigure că odată matricile inserate acest lucru nu se va mai întâmpla (Fig. 12.2.).

Macheta este trimisă din laborator în cabinet pentru probă fără a fi finisată definitiv de către tehnician (Fig. 12.3.), astfel încât să se poată face toate

eventualele modificări şi corecturi (Fig. 12.4.). Finisarea machetei înainte de probă este o muncă inutilă.

Fig. 12.1. Verificarea nivelului planului de ocluzie la proba machetei, în absența antagoniştilor.

Fig. 12.2. Alunecarea protezei superioare la proba machetei (atracție gravitațională) frânată de elementele de menținere indirectă.

Fig. 12.3. Proba machetei protezei inferioare: în această etapă versantele şeilor nu este necesar să ajungă în fundul de sac.

Fig. 12.4. Adaptarea în ocluzie la proba machetei inferioare (aceeaşi pacientă).

Fig. 12.5. Extinderea şeilor în fundurile de sac şi finisarea cerii au loc după proba machetei.

Fig. 12.6. Protejarea pragurilor şi interlock-urilor cu silicon chitos moale pentru a nu se deforma la dezambalare.

Toate regulile de control al şurubului ocluzorului, al modelelor şi al machetelor sunt aceleaşi cu cele de la proteza acrilică. La proba în cavitatea bucală este foarte util să participe şi tehnicianul, în măsura în care programarea pacientului se face de comun acord şi cu acesta, pentru ca eventualele modificări să poată fi făcute pe loc; medicul poate face şi el modificările respective. Dacă s-au făcut modificări de ocluzie, medicul trebuie să trimită în laborator cele două modele desprinse şi separate (se scoate tija care uneşte cele două braţe ale ocluzorului). În cadrul probei propriu-zise se verifică stabilitatea machetei pe câmpul protetic, relaţiile de ocluzie în RC, în propulsie şi lateralitate şi refacerea fizionomiei.

Macheta protezei nu trebuie să basculeze în timp ce medicul apasă cu degetele poziţionate în dreptul premolarului doi-molarului unu alternativ dreapta-stânga. Dacă basculează, fie dinţii au fost montaţi în afara crestei, fie au fost aleşi dinţi prea laţi sau, în cel mai rău caz, nu a fost foliat torusul dar acest lucru trebuia să fie observat anterior la proba scheletului metalic. La proteza scheletată prevăzută în mod corect cu praguri orale şi cu interlock-uri nu apare bascularea sagitală. O posibilitate ca macheta protezei mandibulare să fie uşor instabilă mai există şi dacă nu se respectă modelajul corect al versanţilor (concav lingual şi convex vestibular).

Ocluzia machetei în RC trebuie să se realizeze concomitent pe dinţii restanţi şi pe cei artificiali. Contactele premature se şlefuiesc pe dinţii artificiali sau dacă este necesar aceştia se remontează. Dacă dinţii artificiali sunt în infraocluzie, se vor ridica încălzind ceara până ating planul de ocluzie. Se face proba spatulei iar dacă este pozitivă se înregistrează din nou ocluzia cu benzi de ceară aşezate pe dinţii machetei sau cu şabloanele de ocluzie şi apoi modelele trebuie remontate în ocluzor.

Din punct de vedere estetic un rol deosebit de important îl au desigur în această fază atât modelele de studiu cât şi fotografiile pacientului din perioada anterioară pierderii dinţilor. Toate criteriile de alegere şi montare a dinţilor artificiali sunt comune protezelor mobilizabile, cu menţiunea specifică totuşi că armonia amestecului coloristic între dinţii naturali ai pacientului şi diferitele

materiale din care sunt realizați dinții artificiali este cu atât mai dificil de obținut cu cât trebuie de regulă subordonată şi părerii subiective a pacientului. De asemenea pacientul are un cuvânt de spus în alegerea acrilatului pentru şei (de exemplu, unii pacienți nu doresc acrilate cu vinişoare).

În laborator au loc ulterior:

1. pregătirea şi finisarea machetei în vederea ambalării (Fig. 12.5., 12.6.);
2. ambalarea (Fig. 12.7.);
3. scurgerea cerii şi izolarea tiparului (Fig. 12.8., 12.9.);
4. introducerea acrilatului în tipar;
5. polimerizarea;
6. dezambalarea (Fig. 12.10., 12.11.);
7. prelucrarea şi lustruirea (Fig. 12.12.);
8. introducerea matricilor reziliente în lăcaşe cu instrumente speciale calibrate recomandate de fabricant pentru a evita torsionarea greşită a matricii şi scăderea capacității ei de retenție prin distrugerea materialului (Fig. 12.13., 12.14.).

De obicei, tehnicianul este cel care inseră matricile în laborator cu aceste instrumente special calibrate, prefabricate, puse la dispoziție de fabricant contra cost. Nu este însă nici o problemă dacă medicul face acest lucru în cabinet, atâta vreme cât dispune de aceste instrumente şi de o trusă de matrici asortate pe care le poate monta aşa cum consideră potrivit. De asemenea achiziționarea acestor instrumente şi a trusei de matrici asortate îl scuteşte pe medic de a mai trimite proteza în laborator pentru schimbarea ulterioară a matricilor uzate (după o perioadă de purtare a protezei). Dezinserarea matricilor vechi se poate face cu orice instrument sau cu o freză având grijă să nu atingem pereții lăcaşului metalic. Frezarea din greşeală a acestor pereți precum şi inserarea matricilor cu instrumente nepotrivite pot afecta menținerea protezei.

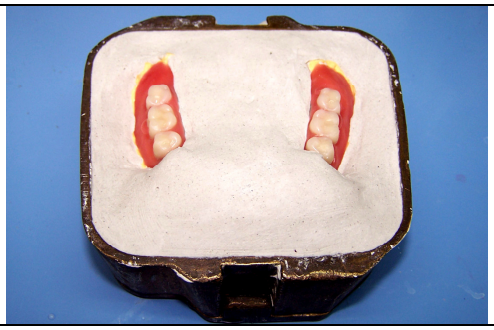

Fig. 12.7. Ambalare directă cu ghips în chiuvetă.

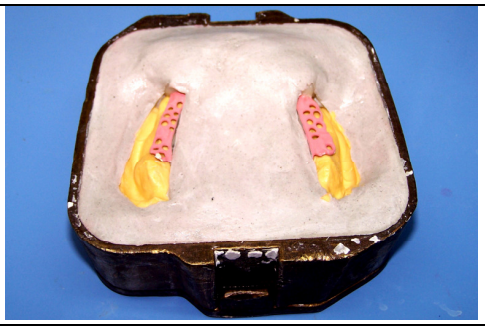

Fig. 12.8. Tiparul obținut după scurgerea cerii.

Fig. 12.9. Tiparul obținut după scurgerea cerii.

Fig. 12.10. Proteza la gata după dezambalare – aspect ocluzal.

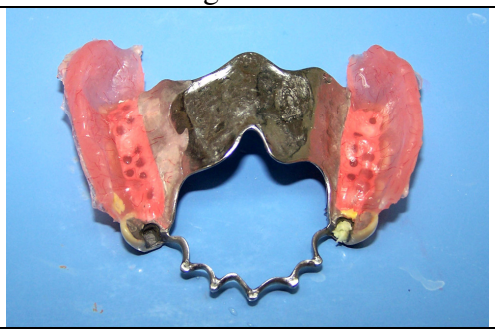

Fig. 12.11. Proteza la gata după dezambalare – aspect mucozal.

Fig. 12.12. Proteza la gata finisată şi lustruită.

De obicei, medicul comandă în laborator **matricile;** acestea trebuie să aibă rezilienţa cea mai potrivită pentru cazul clinic respectiv ţinând seama de codul de culoare al fabricantului. Aceeaşi culoare poate avea semnificaţii diferite la producători diferiţi, deci echipa medic-tehnician trebuie să se informeze asupra tuturor caracteristicilor noilor matrici şi să nu se lase influenţat de informaţiile legate de matricile folosite anterior atunci când schimbă sursa de achiziţie a

sistemelor speciale. **Medicul este cel care trebuie să precizeze în fişa de laborator culoarea matricilor de pe fiecare capsă în parte;** acestea pot fi de culori şi rezilienţe diferite în funcţie de statusul dinţilor stâlpi, de numărul de capse de pe o hemiarcadă, etc.

În situaţia în care tehnicianul este cel care inseră matricile, proteza scheletată ajunge în cabinet împreună cu elementele de agregare pentru a fi aplicată în cavitatea bucală (Fig. 12.15., 12.16.). Este recomandabil ca piesele protetice să fie transportate într-o cutie bine închisă şi cu pereţi rigizi. Desprinderea elementelor de agregare de proteză trebuie să se facă cu atenţie pentru a nu torsiona matricile, având în vedere că acestea sunt prevăzute să reziste desprinderii numai pe traseul axei de inserţie-dezinserţie.

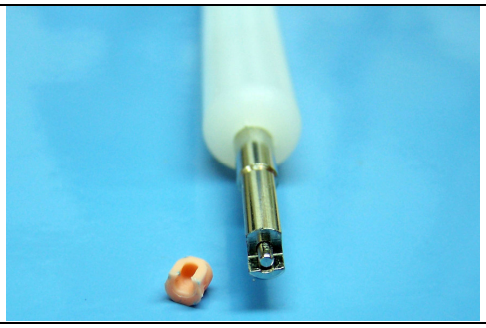

Fig. 12.13. Inserarea matricilor cu instrumentul special calibrat pus la dispoziţie de fabricant.

Fig. 12.14. Aspectul matricilor inserate în lăcaşe.

Fig. 12.15. Proteză superioară la gata împreună cu elementele de agregare– aspect mucozal.

Fig. 12.16. Proteză inferioară la gata împreună cu elementele de agregare– aspect ocluzal.

CAP. 13. Proteza la gata

Deşi la prima vedere ar putea părea o fază de tratament mai curând facilă comparativ cu celelalte, etapa de proteză la gata comportă şi ea câteva dificultăți. Pentru această etapă medicul trebuie să prevadă în programare un timp mai lung pentru a nu fi presat şi a nu intra în criză de timp, acordându-şi timp pentru detalii. Medicul trebuie de asemenea să vadă proteza înainte ca pacientul să ajungă pe fotoliul dentar (Fig. 13.1.); adaptarea dintre componenta fixă şi cea mobilă trebuie să fie perfectă. Se verifică şi aspectul matricilor în lăcaşe (Fig. 13.2.).

În această şedință are loc primul contact al pacientului cu proteza propriu-zisă şi este inevitabil ca acesta să fie mai agitat deoarece la finalul unui tratament de mai lungă durată pacienții capătă o aşa-numită „dependență de câmp", iar ideea că nu vor mai veni la medic îi poate speria pe moment. Medicul trebuie să îi explice încă o dată pacientului că vor urma şedințe de retuşuri până la completa adaptare cu proteza, după care se va stabili un program de dispensarizare.

Pacientul doreşte de obicei să fie lăsat să vadă proteza la gata înainte de a fi inserată (Fig. 13.3., 13.4.). Medicul trebuie să îi atragă atenția că este casantă astfel încât pacientul să o manevreze cu grijă pentru a nu o scăpa pe jos. De asemenea medicul trebuie să îl pregătească pe pacient înainte de a insera proteza, spunându-i că aceasta necesită anumite ajustări pentru a se aşeza cât mai bine pe gingie pentru ca pacientul să nu îşi închipuie că proteza nu este bună sau că medicul o „strică" prin frezare. Este mai bine **să nu se precizeze că este vorba de ajustări „mici"** deoarece fiecare om este subiectiv în ceea ce priveşte aprecierile.

Aplicarea greşită a matricilor în lăcaşele metalice de către tehnician poate crea o problemă la inserție dacă acestea nu respectă axa de inserție-dezinserție a protezei; acest lucru se întâmplă mai ales dacă nu au fost inserate cu instrumentul calibrat special. Chiar şi în condiții normale de execuție se poate întâmpla ca o margine mai extinsă a şeii să împiedice aplicarea perfectă a angrenajului fix-mobil în cavitatea bucală, necesitând scurtare şi lustruire. În general dacă proteza a fost

executată corect nu sunt probleme deosebite şi prin ajustări minore ea se „aşează” pe câmpul protetic.

Fig. 13.1. Adaptarea dintre componenta fixă şi cea mobilă trebuie să fie perfectă.

Fig. 13.2. Aspectul matricilor în lăcaşe.

Fig. 13.3. Proteza inferioară la gata – aspect ocluzal.

Fig. 13.4. Proteza inferioară la gata – aspect mucozal.

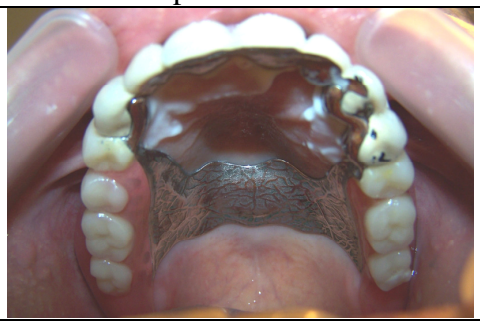

Fig. 13.5. Adaptarea în ocluzie. Contactele premature şi interferenţele se marchează cu hârtie de articulaţie şi se reduc cu freza.

Fig. 13.6. Verificarea uniformizării contactelor ocluzale bilaterale înainte de cimentarea elementelor de agregare (silicon pentru înregistrarea ocluziei).

În situaţia în care dintr-o eroare de execuţie nedepistată în etapele anterioare proteza nu se inseră (capsele nu sunt paralele sau scheletul metalic s-a contractat la

turnare şi a modificat poziția lăcaşelor) atitudinea terapeutică corectă este refacerea de la faza de amprentă funcțională în lingură individuală.

După aplicarea corectă a protezei scheletate urmează adaptarea în ocluzie, **obligatorie** pentru această fază a tratamentului (Fig. 13.5.), pentru a nu crea pacientului un disconfort pe care acesta să-l asocieze pe termen lung cu proteza. Contactele premature şi interferențele se marchează cu hârtie de articulație şi se reduc cu freza. Se verifică uniformizarea contactelor ocluzale bilaterale cu silicon pentru înregistrarea ocluziei (Fig. 13.6.). Echilibrarea ocluzală are loc înainte de cimentarea elementelor de agregare pentru ca în timpul cimentării proteza să se aplice perfect pe câmpul protetic şi astfel elementele de agregare să fie cimentate în poziția corectă (Fig. 13.7.). Toate manevrele de reducere a dinților artificiali sau a bazei sunt urmate obligatoriu de relustruirea lor, în cabinet sau în laborator.

În situația unei proteze cu dinți artificiali din porțelan, adaptarea în ocluzie a fost deja făcută anterior iar în această fază se presupune că nu mai sunt necesare modificări; acestea nu pot fi făcute oricum decât eventual pe arcada antagonistă.

În finalul acestei şedințe medicul cimentează definitiv elementele fixe pe dinții stâlpi şi inseră şi proteza în timpul în care cimentul face priză. Imediat pacientul este instruit să închidă în IM (Fig. 13.8.). În timpul cimentării elementelor de agregare proteza se aplică obligatoriu pe câmpul protetic (Fig. 13.9.). Pacientul este instruit să rămână în IM până la priza completă a cimentului (Fig. 13.10.). Trebuie ținut cont de faptul că în această fază pacientul salivează abundent din cauza mai multor factori cum sunt: stresul inerent aplicării protezei mobilizabile, volumul propriu-zis al pieselor protetice, gustul cimentului, etc.

Cimentarea nu va avea loc sub presiune digitală decât în cazul **excepțional** în care pacientul nu are suficiente unități masticatorii cu antagoniştii. Presiunea digitală se face în acest caz **numai pe dinții artificiali de deasupra capselor**, în nici un caz pe capătul distal al şeii.

După priza cimentului se curăță materialul refluat **fără a dezinsera proteza** şi pacientul este rugat să o igienizeze în cavitatea bucală **fără a încerca să o scoată** până la următoarea şedință care în mod obligatoriu are loc a doua zi.

Fig. 13.7. Echilibrarea ocluzală are loc înainte de cimentare.

Fig. 13.8. Cimentarea are loc în poziție de I.M.

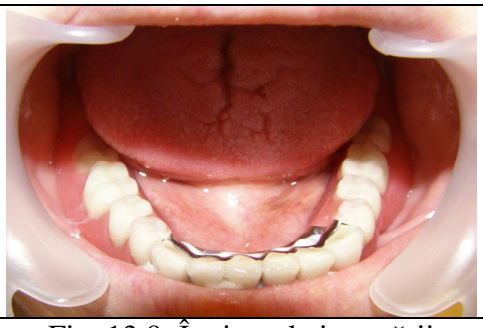

Fig. 13.9. În timpul cimentării elementelor de agregare proteza se aplică obligatoriu pe câmpul protetic.

Fig. 13.10. Pacientul este instruit să rămână în IM până la priza completă a cimentului.

După 24 de ore pacientul este rechemat la control şi **medicul este cel care va dezinsera proteza prima oară**. Pacientul va fi avertizat că în aceste 24 ore şi probabil în toată perioada inițială de purtare a protezei va avea o salivație abundentă.

CAP. 14. Şedința de instruire

Pacientul trebuie să fie rechemat la cabinet după nu mai mult de 24 de ore, aşa că aplicarea scheletului nu trebuie programată vineri dacă în cabinet nu se lucrează sâmbătă. Este preferabil să se aleagă o zi de început de săptămână (luni, marți) pentru a avea timp şi pentru primele retuşuri ale şeilor în cazul în care acestea provoacă leziuni de decubit. În şedința de aplicare pacientul este inevitabil mai stresat şi mai agitat şi este posibil să saliveze abundent. Medicul trebuie să îl avertizeze pe pacient că este posibil ca din acest motiv (infiltrarea cu salivă în timpul cimentării) proteza să iasă prima oară împreună cu elementele de agregare şi că, deşi nu reprezintă un deziderat, acest lucru nu este nici o nenorocire şi nu înseamnă că proteza se va desprinde la fel de fiecare dată ci doar că pentru moment necesită o nouă cimentare. Explicațiile acestea sunt foarte necesare şi trebuie date anterior eventualei desprinderi pentru ca pacientul să nu îşi piardă încrederea în eficiența tratamentului şi în medic.

Dacă proteza se desprinde odată cu elementele de agregare se va relua cimentarea (dar **numai după ce tehnicianul a sablat din nou interiorul elementelor de agregare**) şi bineînțeles pacientul va fi rechemat a doua zi pentru dezinserție.

Dacă nu apare nici un incident la dezinserția protezei, se va trece la curățarea cimentului rămas pe praguri şi capse şi în interiorul matricelor. Medicul trebuie să depisteze şi să curețe orice rest de ciment refluat şi întărit aflat fie pe proteză, în lăcaşe şi în matrici, fie pe elementele de agregare din cavitatea bucală, fie sub capse, astfel încât repoziționarea protezei în cavitatea bucală să fie perfectă (se poate verifica cu un silicon fluid).

După câteva inserții şi dezinserții executate de medic se va trece la instruirea pacientului cu ajutorul unei oglinzi suficient de mari ținute de asistentă în fața pacientului.

Medicul trebuie să îl învețe pe pacient cu răbdare procedurile de inserție și dezinserție pe rând.

Se începe cu **dezinserția** pentru că este mai ușor. Pacientului i se explică procedura și i se arată locurile de pe marginea șeii, corespunzătoare capselor, unde trebuie să poziționeze degetele mari (proteza inferioară) sau arătătoare (proteza superioară) pentru a trage. De obicei la maxilar se folosesc arătătoarele pentru dezinserție și degetele mari pentru inserție iar la mandibulă invers. Până când pacientul reușește să facă dezinserția mulțumitor, medicul este cel care reinseră proteza.

Pacientul este inițial neîndemânatic și stresat și va trage probabil mai tare de o capsă decât de cealaltă în funcție de cum este obișnuit (dreptaci sau stângaci). Medicul trebuie să aibă răbdare și să-i sublinieze de mai multe ori că este important pentru echilibrul protezei și pentru protecția dinților stâlpi să acționeze pe ambele părți în același timp și cu aceeași forță. De aceea este important ca la o proteză cu o capsă pe o hemiarcadă și cu două pe cealaltă matricile alese să fie de rezilienție diferite (cele două se cumulează), pentru a evita ca proteza să fie scoasă constant în afara axei de inserție.

Pacientul trebuie încurajat să aibă răbdare deoarece dificultatea cu care dezinseră proteza este un semn pozitiv pentru el, având în vedere că principalul motiv de respingere a protezei mobilizabile de către pacienți este absența menținerii.

După însușirea mulțumitoare a procedurii de dezinserție pacientului i se demonstrează în oglindă **inserția**, explicându-i-se că primul dinte de pe fiecare parte a protezei trebuie așezat imediat în spatele ultimului dinte stâlp de pe partea respectivă și abia după aceea proteza va fi așezată prin presiuni cu ambele degete mari sau arătătoare în funcție de maxilarul pentru care a fost executată. Trebuie precizat că proteza a fost executată în mod special pe măsura maxilarului său și nu este nevoie să fie forțată pentru a-și găsi locul ci doar să fie poziționată corect peste

capse. Pacientului i se explică să aibă răbdare până deprinde aceste proceduri, chiar dacă la început le execută mai lent, pentru a nu deforma şi distruge proteza.

În această şedinţă este foarte important să-i mai precizăm încă o dată pacientului că proteza trebuie purtată zilnic, că nu are voie să mănânce niciodată fără proteză, că aceasta trebuie periodic căptuşită din cauza resorbţiei şi ulterior a atrofiei osoase continue şi că matricile necesită schimbări periodice. Este bine ca această înlocuire a matricilor să-i fie prezentată pacientului ca un progres în stomatologie şi nu ca o corvoadă în plus, explicându-i că în trecut utilizarea unui sistem fricţionabil cu două componente din acelaşi material ducea inevitabil la uzură şi pierderea menţinerii precum şi la preluarea stresului funcţional în întregime de către dinţii restanţi. Înlocuirea matricelor uzate este facilă şi permite păstrarea protezei o perioadă mult mai lungă de timp. Înlocuirea matricelor uzate se face **cel mai târziu** la finalul perioadei recomandate şi garantate de fabricant.

Instrucţiunile pentru pacientul purtător de proteză sunt necesare mai ales pentru cei care poartă pentru prima dată astfel de proteze, dar e bine să fie reamintite oricărui pacient. De asemenea este deosebit de utilă examinarea protezelor vechi ale pacientului. Purtătorul de proteză trebuie să fie convins de necesitatea păstrării unei igiene riguroase a protezei, a gingiei şi a dinţilor restanţi. În cele mai multe cazuri de igienă depinde longevitatea tratamentului protetic, iar lipsa igienei poate dăuna câmpului protetic şi dinţilor restanţi.

Medicul trebuie să-i explice în mod diplomatic pacientului că numai păstrând o igienă perfectă prognosticul protezei va fi cel aşteptat. Longevitatea tratamentului protetic depinde foarte mult de igiena personală. Multe proteze se deteriorează pentru că pacienţii nu au fost instruiţi sau nu au acordat atenţia cuvenită igienei şi din aceasta cauză se pierd multe aspecte alte tratamentului pe care medicul a făcut mari eforturi să le obţină. Se recomandă curăţarea protezei şi a dinţilor restanţi precum şi a gingiilor după fiecare masă precum şi seara înainte de culcare.

Deşi nu este o situaţie frecventă, se poate întâmpla ca unii pacienţi să se considere suficient de îndemânatici şi îndreptăţiţi să facă singuri modificări pe proteză, de aceea este util să insistăm în a interzice orice acţiune de acest fel. De asemenea pacientul trebuie avertizat să nu îndoaie conectorul principal şi la igienizare să manevreze proteza deasupra chiuvetei pline pe jumătate cu apă pentru a limita impactul unei eventuale căderi.

Protezele parţiale trebuie purtate ziua şi noaptea şi de obicei pacienţii aşa îşi doresc. În situaţia în care totuşi un pacient nu poartă noaptea proteza trebuie instruit să o ţină într-un pahar cu apă eventual cu o soluţie specială de curăţat proteze.

- ***Dinţii naturali*** trebuie curăţaţi foarte bine. Pentru periaj se foloseşte o perie cu peri de duritate medie, în această situaţie interesând mai mult efectul mecanic al periajului. Pacienţilor în vârstă care prezintă o lipsă a coordonării mişcărilor sau pacienţilor cu handicap fizic li se poate recomanda periuţa electrică.
- ***Gingiile*** trebuie curăţate zilnic cu o periuţă moale şi cu tifon pentru îndepărtarea resturilor de mâncare. De asemenea se face şi un masaj al gingiilor pentru stimularea circulaţiei sângelui. Sunt foarte utile soluţiile de apă de gură, mai ales cele care conţin clorhexidină. Este utilă chiar şi simpla clătire cu apă de la robinet dacă se efectuează energic şi repetat.
- ***Proteza*** se ţine mai întâi sub jetul de apă de la robinet pentru a se îndepărta resturile de mâncare. Se recomandă pacientului să umple pe jumătate chiuveta cu apă pentru a evita spargerea protezei scăpate din mână. Proteza se freacă cu peria specială (Fig. 14.1.) şi cu săpun obligatoriu după fiecare masă pentru îndepărtarea resturilor alimentare şi coloraţiilor. Se poate folosi orice perie specială pentru proteze (Fig. 14.2.) sau o periuţa de unghii cu mâner, mai îngustă şi de duritate medie. Cu capătul mare al periei şi cu săpun pacientul spală suprafeţele mai largi ale protezei (Fig. 14.3.). Igienizarea se face sprijinind tot timpul întreaga suprafaţă a protezei astfel încât aceasta să nu se deformeze (Fig. 14.4.). Pacientul trebuie să igienizeze absolut toate componentele şi zonele protezei, atât metalice cât şi din plastic (Fig. 14.5.). Pentru spaţii mai strâmte (matrici, călăreţi) este utilizat capătul

mic al periei (Fig. 14.6.) cu care se igienizează şi braţele opozante şi interlock-urile (Fig. 14.7.).

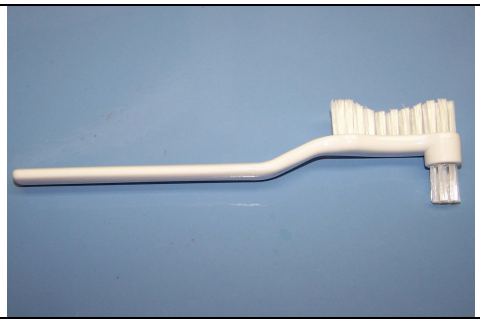

Fig. 14.1. Perie specială pentru proteze cu tufe dispuse pe două capete (mare şi mic) pentru a putea igieniza corect toate componentele protezei.

Fig. 14.2. Există diferite forme de perii de proteze bazate pe acelaşi tipar (capăt mic – capăt mare).

Fig. 14.3. Cu capătul mare al periei şi cu săpun pacientul spală suprafeţele mai largi ale protezei.

Fig. 14.4. Igienizarea se face sprijinind tot timpul întreaga suprafaţă a protezei astfel încât aceasta să nu se deformeze.

Fig. 14.5. Pacientul trebuie să igienizeze absolut toate componentele şi zonele protezei, atât metalice cât şi din plastic.

Fig. 14.6. Pentru spaţii mai strâmte (matrici, călăreţi) este utilizat capătul mic al periei…

De asemenea se indică:

- Introducerea protezei într-o soluție obținută prin dizolvarea într-un pahar de apă a unei tablete efervescente ce posedă acțiune chimică şi mecanică ce poate îndepărta de pe proteză uşoarele colorații şi resturile de mâncare. Această manevră se recomandă a fi făcută zi de zi sau măcar de câteva ori pe săptămână. Proteza se imersează **complet** într-un vas cu apă călduță (Fig. 14.8.), după care se introduce pastila efervescentă în vas (Fig. 14.9.). Proteza rămâne în soluția de curățare timp de aproximativ 20 minute (Fig. 14.10.). Există în comerț recipiente speciale din material plastic prevăzute cu capac şi cu o sită interioară pentru imersarea ambelor proteze în soluția de curățare (Fig. 14.11.).

Fig. 14.7. …cu care se igienizează şi brațele opozante şi interlock-urile.

Fig. 14.8. Proteza se imersează complet într-un vas cu apă.

Fig. 14.9. Se introduce pastila efervescentă în vas.

Fig. 14.10. Proteza rămâne în soluția de curățare timp de aproximativ 20 minute.

<table>
<tr><td>
</td><td>
</td></tr>
<tr><td>Fig. 14.11. Recipient special din material plastic pentru imersarea ambelor proteze în soluția de curățare.</td><td>Fig. 14.12. Trusă pentru igienizarea protezelor mobile şi/sau mobilizabile.</td></tr>
<tr><td> </td><td> </td></tr>
<tr><td>Fig. 14.13. Trusă de ultimă generație care conține şi aparat ultrasonic pentru igienizarea protezelor.</td><td>Fig. 14.14. Periuțe interdentare moi de diferite forme şi dimensiuni.</td></tr>
<tr><td> 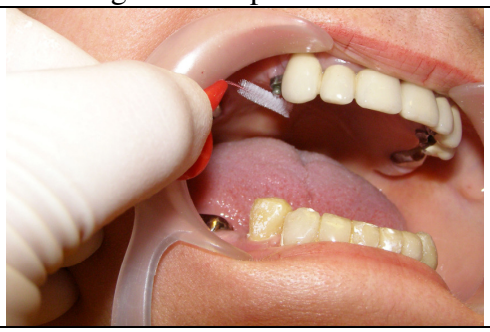 </td><td> 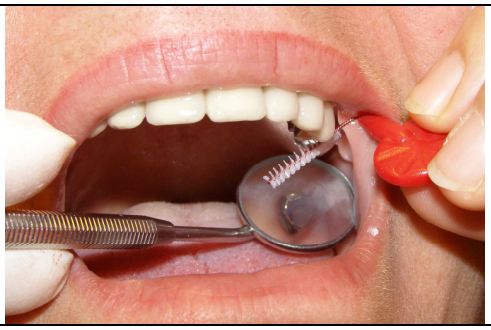 </td></tr>
<tr><td>Fig. 14.15. Pacientul trebuie instruit să se spele sub patricile capselor sau sub bară…</td><td>Fig. 14.16. …utilizând o periuță interdentară moale de formă şi dimensiune adecvate.</td></tr>
</table>

- Curățarea cu ultrasunete într-un aparat special poate fi făcută în cabinetul stomatologic sau chiar la domiciliu, putându-se îndepărta astfel tartrul şi petele rezistente.

- Cea mai eficientă metodă de curățare a protezelor este perierea zilnică în combinație cu folosirea substanțelor chimice de curățare.

Medicul poate să îi ofere pacientului (ca bonus sau contra cost) o trusă (un kit) de întreținere destinată purtătorilor de proteze (Fig. 14.12., 14.13.). Aceste kituri conțin de regulă periuța, pastilele efervescente, recipientul de păstrare a protezei atunci când nu este purtată sau când este igienizată în soluții speciale şi o cărticică cu instrucțiuni pentru purtătorii de proteze. Trusele de ultimă generație conțin şi aparate de curățire cu ultasunete (sonic denture cleaner). Pacientul poate cumpăra aceste kituri şi de la farmacie sau uneori de la supermarket. Pacientul trebuie instruit de către medic şi asistentă cum să se spele sub patricile capselor sau sub bară (zone retentive) utilizând o periuță interdentară moale de formă şi dimensiune adecvate (Fig. 14.14., 14.15., 14.16.). Pentru o igienă orală corectă (acces bun în spații retentive datorită presiunii apei) dar şi pentru masaj gingival şi stimularea circulației este foarte utilă achiziționarea unui duş (irigator) bucal care de obicei se găseşte la farmacie şi care înlocuieşte periuțele interdentare şi ața dentară, dar nu şi periajul.

Instrucțiunile de utilizare, întreținere şi igienizare este preferabil să i se ofere pacientului nu numai oral, în cabinet, ci şi în scris sub forma unei foi cu „INSTRUCȚIUNI GENERALE PENTRU PACIENȚII PURTĂTORI DE PROTEZE" pe care să o poată consulta oricând îi este necesar. Această foaie are şi un rol psihologic în integrarea biologică a protezei mobilizabile deoarece îi sugerează pacientului că o mulțime de oameni îşi poartă cu succes protezele.

Ținând cont de complexitatea procesului şi de mentalitatea foarte greu de schimbat a oamenilor, igiena orală corectă a pacientului purtător de proteze parțiale se dovedeşte a fi o adevărată provocare. Pacientul trebuie să înțeleagă că **întreținerea protezei şi a dinților restanți este obligația sa** şi condiționează succesul tratamentului pe termen lung. Este util ca pacientul să semneze în fişă că a fost instruit cu privire la metodele de igienizare şi că a înțeles importanța aplicării zilnice a acestora pentru sănătatea dinților săi.

CAP. 15. Dispensarizare, accidente şi reparaţii

Protezele scheletate cu capse necesită ca întreținere periodică schimbarea matricilor şi căptuşirea şeilor proporțional cu resorbția şi apoi cu atrofia osoasă. Medicul este cel care stabileşte periodicitatea controalelor în funcție de cazul clinic respectiv (vârsta şi starea generală a pacientului, data şi vechimea extracțiilor, starea antagoniştilor, etc.). Pacientul nu trebuie să neglijeze data fixată şi să aştepte să perceapă înfundarea protezei şi diminuarea eficienței masticatorii (deoarece când se ajunge aici dinții restanți deja au suferit torsiuni nedorite), ci trebuie să trateze cu seriozitate acest aspect al dispensarizării. Este util să existe în fişă un paragraf de tipul „am primit proteza (superioară, inferioară), am fost instruit cu privire la întreținerea şi igienizarea acesteia şi sunt de acord să mă prezint la control la data de …..(luna, anul)". Data următorului control i se va scrie pacientului şi pe tichetul de programare.

Nu este obligatoriu ca la controlul următor să fie necesare schimbarea matricilor sau/şi căptuşirea şeilor protezei; medicul verifică atât nivelul de igienă (Fig. 15.1., 15.2.) cât şi oportunitatea acestor acțiuni şi stabileşte următoarea şedință de consultație cu pacientul, la o dată care este bine să fie consemnată în fişă şi pe tichetul de programare. La control medicul verifică matricile şi face testul de rotație a protezei apăsând alternativ pe dinții artificiali situați deasupra capselor şi pe şei. Mai întâi se efectuează schimbarea matricilor şi apoi este utilă aplicarea pe şei a unui silicon de consistență medie şi instruirea pacientului să închidă în poziție de IM. Prin evaluarea grosimii stratului de material se poate aprecia gradul atrofiei care trebuie compensată prin căptuşire.

Schimbarea matricilor are loc în funcție de aspectul lor şi de eficiența menținerii, aspecte care sunt verificate de către medic, dar şi de recomandările fabricantului respectiv care garantează materialul pe o perioadă anumită (de obicei pe un an sau maxim doi). Dacă matricile alese s-au comportat bine în timp, se vor schimba cu unele noi de aceeaşi rezilință (Fig. 15.3.). Uzarea matricilor înainte de

6 luni este un semn negativ pentru funcționarea echilibrată a protezei şi se datorează de obicei unei greşeli de proiectare (proteze fără praguri orale frezate sau cumularea unei retenții prea mari pe o hemiarcadă cu două capse în detrimentul celeilalte cu o singură capsă). Dacă pacientul nu scoate proteza printr-o mişcare bilaterală pe traseul axei de dezinserție aşa cum a fost instruit, ci o desprinde mai întâi dintr-o capsă şi apoi din cealaltă, matricile se uzează mai repede.

<table>
<tr><td> 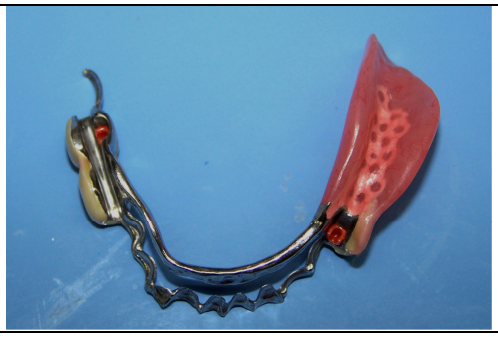 </td><td> 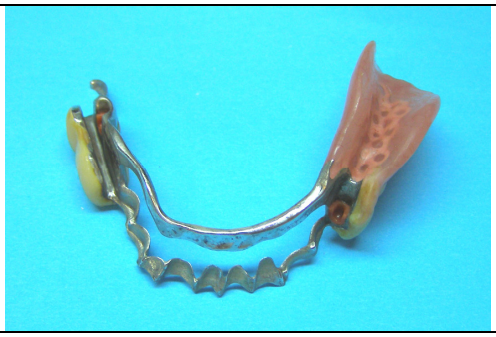 </td></tr>
<tr><td>Fig. 15.1. Aspectul inițial al protezei în şedința de aplicare.</td><td>Fig. 15.2. Aspectul protezei după doi ani de utilizare. Igienă de nivel mediu.</td></tr>
<tr><td>  </td><td> </td></tr>
<tr><td>Fig. 15.3. Dacă matricile alese s-au comportat bine în timp, se vor schimba cu unele noi de aceeaşi rezilienţă.</td><td>Fig. 15.4. Pacient cu igienă corectă după un an. Testul de rotație negativ: nu este necesară căptuşirea.</td></tr>
<tr><td> 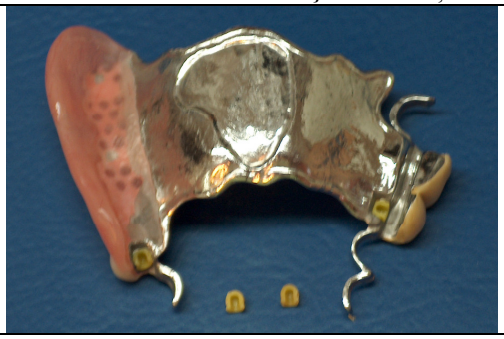 </td><td> </td></tr>
<tr><td>Fig. 15.5. Aspectul matricilor vechi indică necesitatea schimbării acestora…</td><td>Fig. 15.6. …apoi se ia amprenta pentru căptuşirea şeii acrilice.</td></tr>
</table>

La şedinţa de control schimbarea matricilor nu este obligatoriu să fie neapărat însoţită de căptuşire (Fig. 15.4.). Matricile se uzează în mod firesc după o perioadă de timp din cauză că materialul are o rezistenţă limitată la presiuni şi la acţiunea mediului bucal (Fig. 15.5.); căptuşirea este necesară numai dacă a apărut resorbţie sau atrofie osoasă.

Căptuşirea se poate face direct în cabinet sau indirect în laborator. Căptuşirea directă se poate face cu acrilat autopolimerizabil în cavitatea bucală. Dinţii trebuie vaselinaţi pentru a fi protejaţi de atingerea cu acrilatul autopolimerizabil. Medicul va prelucra apoi proteza şi o va lustrui. Este o metodă consumatoare de timp pentru medic şi neplăcută pentru pacient din cauza mirosului de monomer care este iritant. Acrilatele autopolimerizabile din ultima generaţie sunt mult mai uşor de manipulat şi sunt mult mai bine suportate de pacienţi deoarece modificarea structurii lor chimice a dus la dispariţia usturimii, a mirosului neplăcut şi a supraîncălzirii ţesuturilor în timpul prizei.

Căptuşirea indirectă a protezelor se realizează în urma unei amprente cu silicon de consistenţă medie aplicat pe faţa mucozală a şeilor acrilice (doar a acelor şei care au fost proiectate spre a putea fi căptuşite), după care pacientul închide obligatoriu în IM. **Sub nici o formă nu se efectuează presiuni digitale deoarece deformează înregistrarea.** Şeile care au cu mucoasa un contact intim dar nu funcţional (de exemplu şeile de tip bară cu călăreţ) nu necesită căptuşire şi pe faţa lor mucozală nu este necesară aplicarea siliconului (Fig. 15.6.). Dacă proteza a fost proiectată numai cu şei clasice metalo-acrilice extinse maxim funcţional în fundurile de sac, ambele şei se vor căptuşi (Fig. 15.7.) chiar dacă există uşoare diferenţe de atrofie (Fig. 15.8.).

Căptuşirea indirectă se face cu acrilat (preferabil din aceeaşi gamă cu al protezei) auto, baro sau termopolimerizabil. Are loc o ambalare a protezei într-un tipar (Fig. 15.9.). Tehnicianul trebuie să aibă grijă ca proteza să nu se deformeze la dezambalare (Fig. 15.10.).

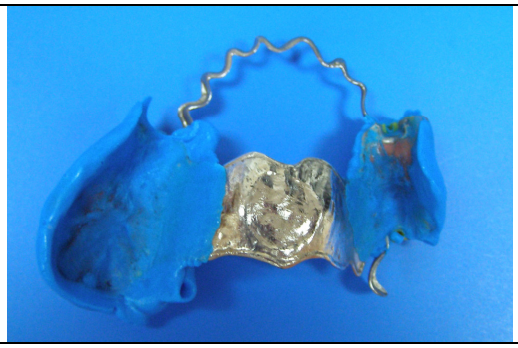

Fig. 15.7. Amprentă pentru căptuşire cu silicon de adiţie de consistenţă medie într-o edentaţie termino-laterală la o proteză cu ambele şei acrilice clasice.

Fig. 15.8. Căptuşire în laborator prin metoda indirectă (ambalare) efectuată obligatoriu pentru ambele şei.

Fig. 15.9. Tiparul pentru căptuşirea indirectă a unei proteze cu o singură şa metalo-acrilică clasică.

Fig. 15.10. Aspectul protezei după dezambalare – şaua metalo-compozită de pe hemiarcada opusă nu a fost proiectată pentru a se căptuşi.

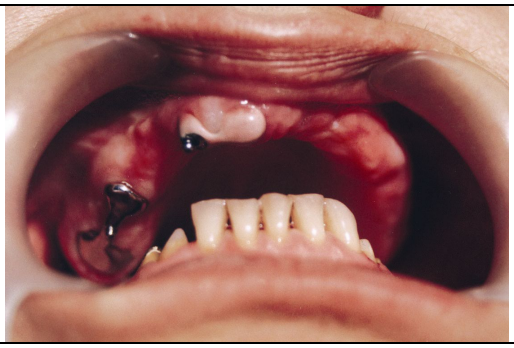

Fig. 15.11. Pacienta continuă să facă masticaţie numai pe partea dreaptă deoarece numai aici prezintă dinţi restanţi pe maxilarul antagonist.

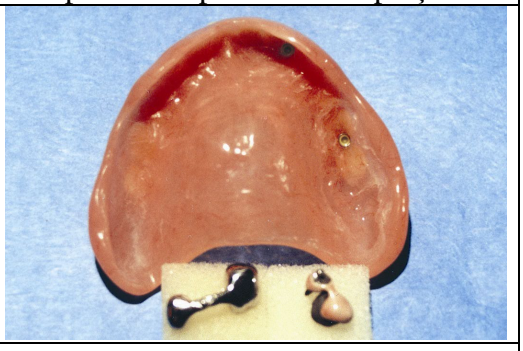

Fig. 15.12. Aspectul restaurării maxilarului superior edentat subtotal. Dinţii restanţi distribuiţi pe o singură hemiarcadă determină pacienta să mestece predominant unilateral.

Pacientul purtător de proteză mobilă sau/şi mobilizabilă este instruit de către medic să facă mişcări de masticaţie predominant verticale; totuşi, nu toţi pacienţii reuşesc, chiar dacă au bunăvoinţă, să-şi modifice corespunzător tiparul de masticaţie. Deşi este o situaţie extrem de rară, în situaţia unei masticaţii unilaterale (Fig. 15.11., 15.12.) există posibilitatea fracturii capsei de pe partea suprasolicitată (Fig. 15.13., 15.14.).

Singura reparaţie posibilă în acest caz este adăugarea cu titlu provizoriu a unui croşet cervico-alveolar deschis dental care să menţină proteza în locul capsei până la confecţionarea unei alte proteze (Fig. 15.15., 15.16.). Sprijinul dento-parodontal este în continuare asigurat de pragurile orale. Pacientul trebuie instruit să dezinsere proteza acţionând în continuare tot pe versanţi, fără a trage de croşet, situaţie în care menţinerea realizată este pentru un timp mulţumitoare.

Se poate întâmpla ca o greşeală de proiectare sau execuţie să ducă la fractura conectorului principal al protezei sau a conectorilor secundari insuficient îngroşaţi (zone de minimă rezistenţă). Fractura poate surveni înainte ca proteza să ajungă în cavitatea bucală (ideal) (Fig. 15.17.) sau după ce este purtată o perioadă de timp. În orice situaţie este necesară refacerea protezei (Fig. 15.18.) de la faza de amprentă funcţională în lingură individuală. Dacă proteza s-a fracturat înainte de a fi purtată este preferabil să nu i se spună pacientului sau să i se dea o altă explicaţie pentru a nu-şi pierde încrederea în medic şi în tratamentul prin proteze. Nu este o soluţie nici să învinuim laboratorul sau tehnicianul deoarece se presupune că un medic care se respectă îşi alege colaboratori pe măsură. Se vor relua fazele de lucru ca şi când aşa ar fi normal încercând să nu se dea prea mare importanţă unei situaţii neplăcute întâmplătoare şi care oricum nu poate fi schimbată.

În situaţia în care sunt respectate riguros fazele şi timpii de lucru, instrucţiunile de utilizare a materialelor, precum şi controalele periodice proteza scheletată cu capse este un tratament care oferă satisfacţii atât echipei medicale cât şi pacienţilor. Accidentele care pot să apară sunt rare şi se datorează de obicei fie

unei greşeli de proiectare sau execuţie, fie nerespectării de către pacient a indicaţiilor date de medic.

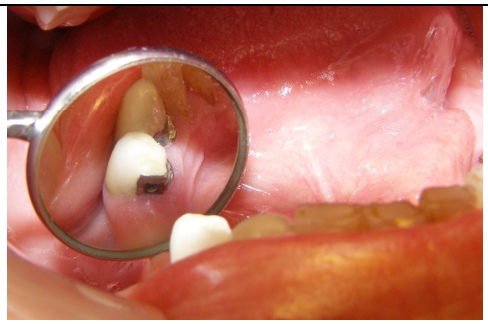

Fig. 15.13. Patricea fracturată după o perioadă de trei ani.

Fig. 15.14. Capsa contralaterală intactă.

Fig. 15.15. Pe versantul vestibular al şeii protezei a fost adăugat un croşet din sârmă; lăcaşul capsei a fost umplut cu acrilat autopolimerizabil pentru a evita iritarea mucoasei prin acumulare de resturi alimentare sub proteză.

Fig. 15.16. Aspectul intraoral al croşetului din sârmă.

Fig. 15.17. Joncţiunea subţire a conectorului principal cu şaua laterală; fractura determină refacerea protezei.

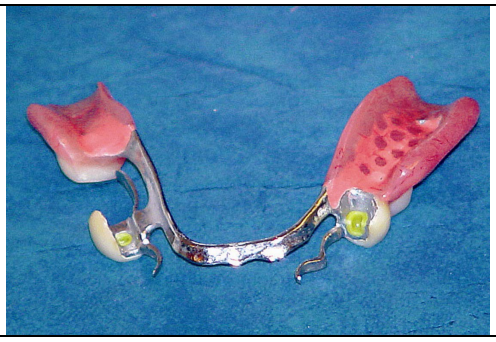

Fig. 15.18. Refacerea corectă a protezei cu zonele de unire îngroşate.

CAP. 16. Concluzii

Tratamentul cu proteză parțială scheletată va fi un succes dacă medicul concepe acea proteză în mod individual pentru fiecare pacient. Din acest motiv este evident o greşeală medicală gravă abandonarea responsabilității conceperii protezei scheletate în seama tehnicianului dentar. Deşi nici un medic care se respectă nu prescrie un medicament fără a consulta pacientul, mulți stomatologi (din păcate), cer tehnicienilor cu care colaborează nu doar să execute dar şi să conceapă proteza scheletată, în condițiile în care acesta nu dispune de informațiile complete necesare cu privire la pacient şi la țesuturile dure şi moi din vecinătatea protezei. Iată de ce această abordare simplă şi practică a protezei cu capse a fost considerată necesară. Fără a pretinde acoperirea subiectului în totalitate, ea încearcă să ofere un ghid practic care să ajute medicul să conceapă cel mai potrivit plan de tratament pentru pacientul respectiv.

Este important să avem în vedere următoarele aspecte:

1. Modificarea preparațiilor coronare ale dinților stâlpi pentru a include planurile de ghidare şi brațele opozante sprijinite pe praguri orale la o anumită axă de inserție.

2. Evitarea supraconturării coronare prin alegerea axei de inserție şi prin şlefuirea suficientă a dinților stâlpi.

3. Evident, înainte de a realiza elementele de agregare trebuie să planificăm realizarea menținerii şi stabilității.

4. Menținerea directă se va realiza cu ajutorul capselor.

5. Menținerea indirectă se realizează prin brațele opozante sprijinite pe pragurile orale.

6. Stabilizarea se realizează prin brațele opozante şi sistemul capsă-bară poziționat pe breşa laterală, ca şi cu ajutorul şeilor.

Pacientul pentru care se alege ca plan de tratament proteza scheletată cu capse reziliente trebuie să aibă o igienă orală bună şi o mobilitate în limite

fiziologice a dinților stâlpi. Sunt necesare asanarea inițială a cavității bucale şi instructajul pentru îmbunătățirea tehnicii de periaj. Dacă pacientul este deja purtător de proteză parțială, examinarea protezei vechi este foarte utilă deoarece oferă informații despre menținere, sprijin şi estetică. De asemenea este obligatorie realizarea de modele de studiu şi diagnostic şi examinarea acestora atât individual cât şi montate în relație corectă de ocluzie. Acestea permit examinarea ocluziei habituale şi a planului de ocluzie care de obicei este denivelat datorită migrărilor verticale şi orizontale consecutive edentațiilor neprotezate sau protezate conjunct incorect.

O proteză scheletată corectă din punct de vedere funcțional şi estetic nu poate fi concepută fără a realiza mai întâi nivelarea planului de ocluzie. Analiza modelelor de studiu se completează la paralelograf unde se stabileşte axa de inserție-dezinserție. Absolut toate componentele protezei scheletate vor fi realizate ținând cont de axa de inserție-dezinserție stabilită, atât cele fixe care vor fi cimentate pe dinții stâlpi, cât şi cele ale protezei mobilizabile propriu-zise. În acest fel vom obține funcționalitate şi estetică, dar şi o integrare biologică superioară.

Dinții stâlpi pe care se realizează elementele de menținere (coroanele solidarizate) trebuie să aibă o înălțime coronară suficientă pentru a permite obținerea spațiului vertical necesar atât pe zona ocluzală, cât şi aproximal distal pe zona unde se află patricea. Obligatoriu aceşti dinți vor fi examinați radiologic şi eventual se vor face teste de vitalitate. În cazul în care există dubii asupra vitalității unui dinte stâlp este preferabil ca acesta să fie tratat endodontic anterior realizării protezei. Sunt foarte utile în etapa obligatorie de nivelare a planului de ocluzie restaurările provizorii pe care se pot face ajustări şi intervenții până la obținerea nivelului dorit. Coroanele care acoperă dinții stâlpi se toarnă împreună cu macheta prefabricată a sistemului special (matricea sau patricea în funcție de fabricant) şi vor avea obligatoriu prevăzute planuri de ghidare şi praguri orale pentru brațele opozante şi dacă este posibil şi interlock-uri pentru a optimiza stabilitatea, menținerea şi estetica protezei.

Planificarea axei de inserție se realizează cu ajutorul paralelografului **de către medic şi nu de către tehnician**. Cu ajutorul paralelografului se repereză şi se determină dimensiunea zonelor de interferență dentară sau muco-osoasă. Dacă menținerea protezelor se realizează cu ajutorul capselor, dinții stâlpi trebuie obligatoriu acoperiți cu microproteze. Realizarea microprotezelor se va face prin frezaj la paralelograf în axa de inserție ceea ce rezolvă problema interferențelor dentare cu dinții stâlpi. Convențional, se încearcă alegerea unei axe de inserție-dezinserție cât mai verticale datorită comodității în utilizare pe care o oferă. Pacienții au tendința să-şi aplice şi să-şi scoată proteza în sens vertical, iar alegerea unei axe de inserție mult îndepărtate de planul vertical le poate cauza dificultăți, mai ales pacienților infirmi sau cu o dexteritate scăzută. De asemenea, înclinările exagerate ale modelelor de studiu la paralelograf creează zone de retenție falsă şi micşorează de fapt acțiunea elementelor de menținere. În schimb, includerea în designul protezei a planurilor de ghidare, pragurilor şi interlock-urilor face ca proteza să alunece pe câmpul protetic în axa de inserție de-a lungul acelor suprafețe orale şi numai în acest fel. Realizarea planurilor de ghidare pe coroanele de înveliş de pe dinții stâlpi permite o singură axă de inserție-dezinserție. Astfel mijlocul de menținere (capsa) va trebui să reziste mişcărilor de desprindere ale protezei apărute doar pe o singură direcție.

Prepararea dintelui pentru coroana de înveliş va trebui să asigure suficient spațiu în ocluzie motiv pentru care fața ocluzală a dintelui stâlp (integru) se va şlefui anatoform. Muchiile ocluzo-aproximale trebuie bizotate pentru a asigura o mai bună adaptare a coroanei pe dintele stâlp. Forma bontului va fi cilindro-conică pentru a asigura fricțiunea.

Suprafața linguală sau palatinală a coroanei va fi prevăzută cu praguri ocluzale (pentru brațe opozante) prelungite până în zona aproximală (pentru interlock-uri) pentru a asigura sprijin, stabilitate şi menținere indirectă.

Coroana va fi prevăzută cu plan de ghidare pentru a creşte menținerea şi pentru a limita axa de dezinserție la una singură. Planurile de ghidare previn

mişcările rotaționale şi cresc astfel eficiența capsei. Datorită preparării planului de ghidare dintele va necesita o şlefuire suplimentară în această zonă. Fiind un sistem situat extracoronar, capsa nu transmite forțele în axul lung al dintelui. Pentru transmiterea fiziologică a presiunilor ocluzale şi masticatorii în axul lung al dintelui stâlp este absolut obligatorie realizarea pragurilor orale lingual sau palatinal până în zona aproximală. Reducerea suplimentară a dimensiunii coroanei pe fața lingual sau palatinală în vederea realizării pragurilor orale previne supraconturarea coroanelor dinților stâlpi şi deci apariția unei zone retentive nedorite care ar afecta parodonțiul dar şi confortul pacientului, orice supraconturare fiind sesizată de limbă. Apare de asemenea între proteză şi aceste planuri paralele de ghidare, brațe opozante şi interlock-uri un anumit grad de fricțiune care contribuie la creşterea menținerii protezei.

Atât capsa cât şi pragurile orale şi interlock-urile previn înfundarea exagerată a protezei care ar genera efecte nedorite asupra țesuturilor aparatului dento-maxilar (ADM) (dure şi moi) cunoscute de la proteza parțială acrilică, ştiut fiind că PPA îşi pierde rapid sprijinul dento-parodontal. Se previn astfel atât traumatizarea mucoasei şi resorbția rapidă a osului alveolar, cât şi torsionarea şi vestibularizarea accelerată a dinților restanți (efect disortodontic). Datorită folosirii coroanelor de înveliş adâncimea preparațiilor pentru pragurile orale poate fi realizată astfel încât acestea să fie eficiente din punct de vedere funcțional, iar dintele stâlp să fie în acelaşi timp protejat.

Dacă proteza este realizată cu planuri de ghidare, axa de inserție va coincide cu cea de dezinserție, iar sistemul de menținere va trebui să reziste desprinderii numai pe traseul de dezinserție, deci într-o singură direcție. Dacă proteza nu are o unică axă de inserție-dezinserție, pacientul o va insera şi dezinsera în diferite poziții care în final vor distorsiona şi distruge sistemul de menținere. Incorectitudinea proiectării protezei poate duce sub acțiunea forței masticatorii chiar până la fractura patricii metalice a capsei.

Folosirea paralelografului în cadrul planului de tratament permite luarea în considerare a planurilor de ghidare, retentivităților şi axei de inserție. Pentru a obține o funcționalitate şi o estetică optimă a protezei cu capse este necesară conceperea designului precum şi realizarea efectivă a protezei cu ajutorul paralelografului ceea ce va permite creşterea menținerii, sprijinului şi stabilității acesteia.

În protezarea edentației parțiale cu proteze mobilizabile cu capse reziliente există mai multe înregistrări de ocluzie, după cum urmează:

1. pentru montarea modelelor de studiu şi diagnostic: dacă există suficiente unități masticatorii distribuite bilateral şi frontal ocluzie se poate înregistra cu silicon sau ceară; dacă nu, se vor confecționa primele şabloane de ocluzie pe modelele preliminare.
2. pentru realizarea protezărilor provizorii, fixe sau mobilizabile (punți, coroane, proteze provizorii).
3. pentru realizarea elementelor de agregare se vor confecționa şabloane de ocluzie pe modelele funcționale cu bonturi mobile.
4. pentru realizarea machetei protezei scheletate se montează valurile de ceară direct pe scheletul metalic al protezei care funcționează ca şablon; la arcada antagonistă poate fi necesar un alt şablon.

Proteza scheletată cu capse reziliente este un tratament în urma căruia se obține o piesă de precizie. Pentru ca această piesă să se potrivească perfect cavității bucale respective sunt necesare numeroase etape clinice şi tehnice care cer timp, atenție şi minuțiozitate. Iată un motiv în plus pentru a nu recomanda restaurarea ambelor maxilare concomitent, ci stabilirea unui plan de ocluzie restaurând mai întâi un maxilar (preferabil pe cel cu mai mulți dinți restanți) şi apoi reabilitarea celuilalt maxilar care între timp va fi desigur protezat provizoriu.

Pacientul cu edentație parțială terminală nu ajunge într-o situație de edentație întinsă de pe o zi pe alta, ci în timp. Frica de medicul dentist şi disconfortul inerent oricărui tratament stomatologic îl fac pe pacient să încerce să îl

preseze pe medic invocând motive de obicei subiective. Medicul trebuie să aibă inițial răbdare să îi explice pacientului că un tratament corect executat cere timp, că nu este singurul pacient al cabinetului şi laboratorului respectiv şi că în intervalul respectiv va fi protezat provizoriu şi se va descurca din punct de vedere funcțional în mod rezonabil. În situația în care pacientul este neînțelegător vă recomandăm să îl refuzați, deoarece graba nejustificată aduce prejudicii calității la fel ca şi „reducerile” de preț.

Fig. 16.1. Aspect final în ocluzie.

Fig. 16.2. Aspect estetic final.

Fig. 16.3. Aspect final în ocluzie.

Fig. 16.4. Aspect estetic final.

Fig. 16.5. Aspect final în ocluzie.

Fig. 16.6. Aspect estetic final.

Pacientul trebuie să înțeleagă că tratamentele de precizie sunt scumpe şi că sănătatea nu este o marfă oarecare. Realizarea unei proteze parțiale excelente necesită o atenție meticuloasă la fiecare fază a tratamentului atât în cabinet cât şi în laborator şi nu diferă cu nimic de obținerea unor servicii excelente în orice alt domeniu.

Proteza scheletată cu capse este o metodă de tratament versatilă, cu un raport corect calitate-preț şi de asemenea indicată pentru pacienți indiferent de vârstă. Tendințele în stomatologia modernă s-au modificat față de acum 20-30 de ani în favoarea menținerii cât mai mult timp posibil pe arcadă a dinților naturali şi astfel a scăderii ratei utilizării protezei totale în favoarea protezei scheletate. Obiectivele tratamentului cu proteze scheletate sunt recuperarea funcționalității aparatului dento-maxilar, îmbunătățirea esteticii şi, cel mai important, păstrarea sănătății țesuturilor dento-parodontale şi muco-osoase (Fig. 16.1., 16.2., 16.3., 16.4., 16.5., 16.6.).

BIBLIOGRAFIE

1. Andrei Oana-Cella. - Restaurări protetice cu caracter fizionomic în edentațiile parțiale întinse. Editura Cartea Universitară, Bucureşti, 2005.

2. Andrei Oana-Cella, Păuna Mihaela. - Conceperea şeilor la proteza terminală cu capse. Viața Stomatologică, 2006, 44, 2:32-36.

3. Andrei Oana-Cella, Păuna Mihaela., Dobrin B.M. - Cofrarea amprentelor funcționale utilizând alginate. Dental Target, 2006, nr. 1., 20-21.

4. Andrei Oana-Cella, Păuna Mihaela. - Using porcelain-fused-to-metal restorations combined with precision attachments–supported partial denture in esthetic rehabilitations. Acta Medica Bulgarica 2006, vol XXXIII, 2, 52-59.

5. Andrei Oana-Cella, Păuna Mihaela. - Using different types of precision attachments for overdenture retention. Scripta periodica 2006, 9, 3, 3-11.

6. Andrei Oana-Cella, Păuna Mihaela., Dobrin B.M. - Reabilitarea estetică a pacientului edentat utilizând sisteme speciale de menținere şi stabilizare. Revista Română de Medicină Dentară , 2006; IX, 6 , 63-71.

7. Andrei Oana-Cella, Păuna Mihaela. - Proteza scheletată cu capse în edentația clasa a II-a Kennedy, Zilele Facultății de Medicină Dentară Iaşi Ediția a X-a , 3-4 martie 2006, volumul manifestării- pag. 14-20.

8. Andrei Oana-Cella, Păuna Mihaela. - Deciding on retention in I-st and II-nd class Kennedy edentoulism – Oral health and dental management in the Black Sea countries 2007; VI, 1(19): 43-52.

9. Barclay C.W., Walmsley A.D. - Fixed And Removable Prosthodontics, Churchill Livingstone, Edinburgh, London, Madrid, Melbourne, New York, San Francisco, Tokio, 1998.

10. Davenport J.C., Basker R.M., Heath J.R., Ralph J.P., Glantz P.O. - A Clinical Guide To Removable Partial Dentures, British Dental Association, London, 2000.

11. Mc Givney G.P., Carr A.B. - McCracken's removable partial prosthodontics. Tenth ed., Mosby, St. Louis, 2000.

12. Ionescu A. - Tratamentul edentației parțiale cu proteze mobile, Editura Național, 2005.
13. Păuna Mihaela. - Atitudini practice în protezarea edentației parțiale –Volumul 1 Protezarea prin proteze parțiale acrilice. Ed. Cerma, Bucureşti, 2003.
14. Păuna Mihaela. - Ce trebuie să ştim despre protezele dentare. Ghid pentru pacienți Ed. Cerma, Bucureşti, 2005.
15. Phoenix R.D., Cagna D.R., DeFrest C.F. - Stewart's Clinical Removable Partial Prosthodontics Third Edition Quintessence Publishing Co, Inc, 2003: 507-515.
16. The glossary of prosthodontic terms, Academy of Prosthodontics, J. Prosthet. Dent. 2005.